Beobachtungen über Vital-Doppelfärbung mit Pyrrholblau und Lithion-Karmin an Mäusen und Ratten

---

Inaugural-Dissertation

zur

Erlangung der Doktorwürde

in der

gesamten Medizin

verfasst und einer

Hohen Medizinischen Fakultät

der

Kgl. Ludwig-Maximilians-Universität zu München

vorgelegt von

Clara Philipsen
(appr. Ärztin).

München, Dez. 1914.
Drucklegung München 1915.
Druck der Kgl. Hofbuchdruckerei Kastner & Callwey, München

Beobachtungen über Vital-Doppelfärbung mit Pyrrholblau und Lithion-Karmin an Mäusen und Ratten

---

Inaugural-Dissertation

zur

Erlangung der Doktorwürde

in der

gesamten Medizin

verfasst und einer

Hohen Medizinischen Fakultät

der

Kgl. Ludwig-Maximilians-Universität zu München

vorgelegt von

Clara Philipsen
(appr. Ärztin).

ACAD.
LUGD. BAT.
BIBL.

München, Dez. 1914.
Drucklegung München 1915.
Druck der Kgl. Hofbuchdruckerei Kastner & Callwey, München.

Geduckt mit Genehmigung der medizinischen Fakultät
der Universität München.

Referent:
Herr Professor Dr. Schmincke.
Dez. 1914.

Bei Gelegenheit einer Arbeit über die Hirnhäute, die durch die inzwischen erschienene umfassende Arbeit Goldmanns „Beiträge zur Funktion des Plexus chorioideus und der Hirnhäute" hinfällig wurde, machte ich den Versuch einer kombinierten Farbstoffinjektion von Pyrrholblau und Karmin, und es zeigte sich dabei, daß nicht nur, wie schon bekannt, bestimmte Zellgattungen des Organismus mit der Aufnahme körperfremder Farbstoffe betraut sind, sondern daß auch diesen Zellen und ihren Elementarbestandteilen noch Auswahlvermögen für die einzelnen Farbstoffe innewohnt.

Denn, während ich die beiden Farben gemischt den Versuchstierchen: weißen Mäusen und Ratten, subkutan oder intraperitoneal injizierte, fanden sie sich gesondert nach Organen, Zellkomplexen, Zellen und Zellelementarteilen, bei der mikroskopischen Untersuchung wieder.

Als Beitrag zu den schon bekannten und besonders von Goldmann ausgebauten Ergebnissen der Vitalfärbung dürften daher auch diese Beobachtungen nicht wertlos sein.

Ich schicke das durch die Literatur Bekannte voraus:

Ehrlichs theoretische Vermutung, daß Farben existieren müßten, die Zellen des lebenden

Tieres spezifisch färben, bestätigte sich, als im Neutralrot, dann im Methylenblau usw. solche „Vitalfarben" gefunden wurden. Unter den eingehend beschriebenen Vital- und Supravitalfärbungen steht als eine der ersten umfassenden Untersuchungen des Gesamtorganismus die von Hugo Ribbert voran.*) Durch ihn ist bekannt, daß nicht die funktionierenden Organzellen, sondern Zellen der interstitiellen Gewebe körperfremde Farbstoffe aufnehmen, und zwar in präformierten Gebilden „Granula" ihres Protoplasmas, ohne Beteiligung des Zellkerns, dessen vitale Färbbarkeit den Zelltod signalisiert, daß die korpuskulären Elemente des kreisenden Blutes sich niemals vital färben, ebensowenig das Gehirn und der Embryo in ihren Hüllen, daß Kapillarendothelien Vitalfarben nicht aufnehmen, ausgenommen im Knochenmark, in den Lymphdrüsen usw. Er schreibt weiter: „Leber und Niere sind die einzigen (gesunden) Organe, in denen Epithelien Karmin enthalten (‚wie bei Giften'). In allen anderen Organen bleiben die funktionierenden Zellen frei. ‚In der Leber liegt das Karmin außer in Leberzellen besonders dicht in den Kapillarendothelien, die deshalb stark hervortreten und die bekannten Figuren der Kupferschen Sternzellen bilden.' In normalen Zellen liegt das Karmin immer in Form von Körnchen im Proto-

*) Ribbert Hugo: Über die Abscheidung intravenös injizierten gelösten Karmins in den Geweben. Zeitschr. f. allgem. Physiologie. Jena 1904.

plasma, nie ist der Kern gefärbt. In kranken Zellen ist das Protoplasma diffus, der Kern intensiv rot gefärbt. Ribbert nimmt als Grund dafür eine Schädigung der Lipoidmembran des Kerns an und führt die Tatsache, daß nach $5^1/_4$ stündiger Äthernarkose weder Nervensystem noch Herz Karmin aufgenommen haben, als Beweis gegen die Mayer-Overtonsche Theorie an, daß Narkotika die Gehirn- und perizellulären Lipoide lösen."

Auf diese Erscheinung wirft die Doppelfärbung mit Pyrrholblau und Karmin in anderem Sinne ein wertvolles Licht. (Auch hier nehmen Herz und Nervensystem — und Hoden — das Karmin nicht auf.)

Zum Schluß sagt Ribbert: „Legt man die Schnitte in Ammoniak, so blassen die roten Granula zu farblosen ab" und stellt damit ihre Natur als präformierte Zellelementarkörper fest, die außer von Schulemann von allen nacherwähnten Forschern anerkannt wird.

Umfassende Verwertung auf verschiedenen Gebieten fand die Vitalfärbung durch E. Goldmann*), und zwar mit Pyrrholblau in jahrelanger Anwendung und mit vielseitigen, tiefgründigen Schlußfolgerungen, die in einer Reihe von Schriften niedergelegt sind.

---

*) E. Goldmann: „Die äußere und innere Sekretion des gesunden und kranken Organismus im Licht der vitalen Färbung". 1909, i. d. „Beiträgen zur klinischen Chirurgie" 1. Heft. 1912, 2. Heft.

Darnach nehmen im wesentlichen dieselben Zellen, die nach Ribbert das Karmin aufnehmen, hier das Pyrrholblau in ihre Granula auf. Auch hier bleibt an der gesunden Zelle der Kern ungefärbt, und auch hier sammeln in erster Linie die Nierenepithelien der Tubuli contorti das Pyrrholblau, um es im blauen Harn auszuscheiden.

Es sei dies hervorgehoben, weil die Doppelfärbung mit P + C eine tiefergehende Fähigkeit der Harnkanälchenepithelien zum Ausdruck bringt.

Goldmann erwähnt noch die Vitalfärbbarkeit der Rindenepithelien der Nebenniere und weist auf Korrelation zwischen Leber und Lunge für im Blut gelöste vitale Farbstoffe hin (meine Präparate zeigen konstant intensive Färbung der Sternzellen in der Leber, geringe Färbbarkeit interstitieller Lungenzellen). Er erwähnt ferner die Färbbarkeit von Plazenta und Fruchthüllen „des ganzen Dotterentoderms und derjenigen ektodermalen Zellen des Fötus, die zu Berührungszellen der mütterlichen Bluträume werden, derselben Zellen, die auch Fett und Glykogen speichern". Auch die Körperflüssigkeiten sind von ihm untersucht: gefärbt sind Blutserum, Galle, Milch, Harn, ungefärbt der Liquor cerebrospinalis.

In seiner letzten, 1913 in den „Mitteilungen der k. preuß. Akademie der Wissenschaften" erschienenen wundervollen Arbeit: „Beitrag zur Physio-Pathologie des Plexus chorioideus und der Hirnhäute" hat Goldmann im Anschluß an die Beobachtung, daß in der Plazenta bestimmte fö-

tale Zellelemente sowohl den Farbstoff abfangen, als auch Fett und Glykogen speichern, den Plexus chorioideus das einzige Gebilde des Gehirns, das (nach den vorangegangenen Untersuchungen Schläpfers) Vitalfarben aufnimmt, auf Glykogen in allen fötalen Entwicklungsstadien untersucht. Er weist in Mäuseembryonen von dem Stadium ab, in dem ein Plexus chorioideus sichtbar wird, Glykogen im Plexusepithel und zwar auch in Zellen mit Mitosen (also kein Degenerationsvorgang) und in den Hirnventrikeln nach, frei auch in den Hirnhäuten; also intrazellulär im Plexus, extrazellulär in den Hirnhäuten, während das Ventrikelepithel ganz frei davon ist. So erweist er das Glykogen als Sekretionsprodukt der Plexusepithelzelle.

Für die schon vorher postulierte sekretorische Funktion des Plexusepithels (Schläpfer) waren hiermit wichtige Beweise geliefert.

Die Tatsache, daß das Gehirn bei subkutanen und intravenösen Farbstoffinjektionen immer frei von Farben blieb, veranlaßte Goldmann, Farbe, und zwar Trypanblau in den Subarachnoidealraum zu injizieren. Die Kaninchen, die intravenös 30 bis 50 ccm der 1 prozentigen Lösung schadlos vertrugen, gingen bei 0,5 ccm, lumbal injiziert, akut unter Reiz- und Ausfallssymptomen des Nervensystems zugrunde. Mikroskopisch waren die „Hirnhäute, besonders die Leptomenix", erfüllt von Pyrrholzellen, die entlang der Gefäße in die Pialtrichter und ins Gehirn vordrangen bis zu den

Ganglienzellen; die Ganglienzellen selbst diffus gefärbt im Protoplasma und Kern als Zeichen des Zelltodes. Bei schwächeren Schädigungen traten Farbgranula in lebenden Ganglienzellen (mit ungefärbtem Kern) auf.

Demzufolge bezeichnet Goldmann den Plexus chorioideus als physiologiche Grenzmembran, die schädigende Stoffe dem Gehirn fernhält.

Meine eigenen, bei Erscheinen zitierter Schrift Goldmanns abgebrochenen Untersuchungen am Gehirn und an den Hirnhäuten vital gefärbter Mäuse und Ratten, die, ohne Farbinjektion in den Lumbalsack, nur das nicht direkt geschädigte Verhalten dieser Organe gegenüber der Vitalfärbung verfolgten, ließen ein differentes Verhalten der Leptomeninx und der Dura unterscheiden: während in der Leptomeninx immer nur vereinzelt vital gefärbte Wanderzellen in Begleitung der Gefäße auftraten, waren in der Dura die Gefäße reichlich von vital gefärbten Zellen umgeben, und bei stärker gefärbten Tieren die Dura-Bindegewebsspalten in gekreuzten Lagen von langspindeligen, vital gefärbten Zellen erfüllt; sie entsprechen den „Durazellen", den endothelartigen Zellen der Saftspalten zwischen den parallel nebeneinander, in schräger Kreuzung übereinander liegenden Dura-Bindegewebsbalken. Es steht also das Duragewebe dem Säftestrom des Gesamtorganismus offen, während das Arachnoidealgewebe und der Subarachnoidealraum mit seiner spezifischen, durch das Bedürfnis der Hirnsubstanz

bedingten, vom Plexus chorioideus sezernierten Flüssigkeit eine sichere Abgeschlossenheit aufweist. (Wassermann betont den geringen Stoffaustausch zwischen Lumbalflüssigkeit und den übrigen Gewebsflüssigkeiten [Vortrag Ärztl. Verein München 1913].)

Silberimprägnation der Endothelzellgrenzen zeigte die beiden Blätter der Arachnoidea und Pia frei von Vitalfarben; in der gleichzeitig in derselben Arg. nitr.-Lösung gefärbten Dura (Flächenpräparat) aber war eine zusammenhängende Endothelmembran nie nachzuweisen. Es muß also bei Maus und Ratte der Subduralraum, der analog der Peritoneal- und Pleuralhöhle als ein Lymphspalt erachtet wird, gegen die Lymphspalten des Durabindegewebes nicht abgeschlossen sein. Key und Retzius*) erwähnen auch für die menschliche Dura Spaltöffnungen vom Subduralraum gegen das Duragewebe.

Unter den Forschern, die mit Hilfe von Vital- und Supravitalfärbung das Wesen der Zellelementarkörper (Zellgranula) zu ergründen versuchten, sind hervorzuheben Schläpfer**) und Renaut. Schläpfer nahm Supravitalfärbungen mit Methylenblau und Neutralrot am Plexus chorioideus des Frosches vor, beschrieb den Sekretionsmodus des Plexusepithels mittels dieser Gra-

*) Key und Retzius: Untersuchungen über Zentralnervensystem und Bindegewebe.

**) Schläpfer: Über den Bau und die Funktion der Epithelzellen des Plex. chor.

nula, in denen er Eiweißkügelchen von einer Lipoidmembran umhüllt (die Lipoidmembran als färbbares Agens) erblickte, und wies Oxydationsvorgänge im Plexusepithel nach, die an eben diese Granula „Globuloblasten" gebunden seien (dieselben Zellen also, die später von Goldmann als Glykogenbilder erwiesen wurden).

Renaut*) hat Vitalfärbungen mit Neutralrot vorgenommen. Wie schon der Titel der Arbeit zeigt, beschäftigt sich der Autor vornehmlich mit der vor allem vital färbbaren Zelle, der Bindegewebszelle, deren Wesen, deren Zusammensetzung aus Elementarkörpern, deren Entwicklung, Wandlungsfähigkeit und Differenz gegenüber der Endothelzelle er analysiert.

Als „Mode rhagiocrine" (ραγιον = Weinbeere) schildert er den Sekretionsmodus: Bildung eines Eiweißkügelchens „ségrégation", in einer Vakuole mit vital färbbarer Flüssigkeit, im Gegensatz zu Ribbert und Schläpfer, die Globuline in einer vital färbbaren Lipoidmembran annehmen.

Renaut betont, daß niemals endotheliale Zellen, weder die der Peritonealblätter noch die der Blut- und Lymphgefäße Neutralrot aufnehmen: die „cellules rhagiocrines gehören alle der Bindegewebsreihe an".

Dann aber hat er Kaninchen „poudre de Leucopode" intraperitoneal injiziert und schreibt jetzt über seine Beobachtungen am Netz: Alle fixen

---

*) Renaut: Les cellules connectives rhagiocrines.

Bindegewebszellen sind „à l'état glandulaire actif rhagiocrine" (in den aktiv sekretorischen Zustand zurückversetzt worden. „De même les cellules endothéliales des deux surfaces de l'épiploon reprennent la forme de cellules connectives rameuses et reviennent à l'activité glandulaire." („Desgleichen nehmen die Endothelien der beiden Netzoberflächen die Form der verästelten Bindegewebszelle an und kehren zur glandulären Tätigkeit zurück".) — Mit Ranvier und Dubreul sieht er daher in den Endothelien der serösen Höhlen „höher differenzierte Bindegewebszellen".

Ganz vom Standpunkt des Chemikers und damit von der verlockendsten Seite, die Aufschlüsse über die Lebensvorgänge im Innern der einzelnen Zelle zu verheißen scheint, faßt Werner Schulemann*) die Frage der Vitalfärbung. Er setzt das Trypanblau in Analogie zum Salvarsan. Der „Ortho-Amidophenolozeptor des Salvarsans findet sich im Trypanblau in etwas anderer Gestalt wieder: dem Chemiker ist die große Verwandtschaft dieser Chemozeptoren sofort ersichtlich". Er wählt besonders Benzidinfarben, von denen bekannt war, daß sie spezifisch vital färben (Ehrlichs Benzopurpurin) und daß ebenfalls Benzidinfarben Trypanosomen-Infektionen (Nagana, Dourine usw.) beeinflussen. Schulemann nahm nun an, daß zwischen Verteilung und Wirkung der Farben

*) Schulemann, W.: Vitalfärbung und Chemotherapie. Arch. d. Pharm. Berlin 1912.

und der Arzneimittel Beziehungen beständen und hoffte — nicht als erster —, durch intrazelluläre Umwandlung von Arzneimitteln in Farbstoffe über die Verteilung und die Angriffspunkte der ersteren zu Aufschlüssen zu kommen.

An mehr als zweihundert Farbstoffen, deren Formeln und Zusammensetzung ihm bekannt sind, suchte er zu ergründen, welche Bestandteile der Farbe (Chemozeptoren nach Ehrlich) mit welchen Bestandteilen der reagierenden Zellen „Reaktionskörpern" sich verbinden und was für Bindungen daraus entstehen. Er kommt nur zu dem Schluß, daß durch die in allen seinen Farben enthaltene Sulfosäuregruppe deren Wasserlöslichkeit bedingt ist, daß Suspensionskolloide nicht, wohl aber hydrophile Kolloide Vitalfärbungsvermögen besitzen. Für das Ausbleiben der Vitalfärbung in bestimmten Zellen macht er entweder die Lipoidunlöslichkeit aller seiner Farbstoffe, die deshalb nicht durch die Zellmembran diffundieren können, oder das Fehlen eines Reaktionskörpers im Protoplasma verantwortlich. Er vermutet in den Vitalgranulis „Farblacke aus Farben und Reaktionskörper". Als einziger der erwähnten Autoren leugnet er die Färbung „präformierter aber optisch nicht erkennbarer Granula" — ohne Beweiskraft, von Goldmann bestritten und von Ribbert im voraus widerlegt. Von einer Kombinationsfärbung mit vitalem Neurot und Trypanblau erwähnt er nur ganz allgemein das Auftreten roter und blauer Granula in derselben Zelle und erklärt

durch verschiedenes Diffusionsvermögen beider Farbstoffe ihre Trennung in der Zelle.

Diese rein physikalische Deutung ist unhaltbar angesichts der Vielfältigkeit und Zweckmäßigkeit, mit der jede einzelne Zellgattung des Organismus den jeweiligen Verhältnissen entsprechend eigenartig und andersartig auf vitale Doppelfärbung reagiert, wie ich sie hier mit den beiden Farbstoffen Pyrrholblau und Lithionkarmin vorgenommen habe. Meine Ausführungen sollen nur Beschreibungen des histologischen Bildes der Organe und Gewebe geben, die unter dem Einfluß dieser Doppelfärbung standen. Sie geben ein Bild der bewunderungswürdigen Selektionsfähigkeit der verschiedenen Zellarten gegenüber den beiden Farben, auf deren Berührung jede nach ihrem Charakter spezifisch reagiert.

Auch die beiden angewandten Farbstoffe sind verschiedenen Charakters; vor allem handelt es sich im Pyrrholblau um einen nach Goldmann und meinen Beobachtungen bei richtiger Dosierung unschädlichen Stoff, beim Litionkarmin um ein Gift, dessen Schädlichkeit durch schwache Dosierung nur einzuschränken ist. Seiner chemischen Konstitution nach ist das Pyrrholblau ein Triphenylmethanfarbstoff (Schulemann), eine Kondensation von Tetramethyldiamino-benzhydrol mit Pyrrhol (Goldmann) von der Formel:

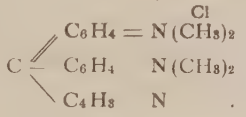

Das Lithonkarmin ist (nach Schulemann) ein hydrophiles Kolloid, dessen färbende Grundlage Karminsäure-Methyldioxy-α-Naphtho-chinonhydrat ist.

Die ersten kombinierten Injektionen mit Karmin und Pyrrholblau machte ich an Mäusen und Ratten, die schon an Injektionen mit Pyrrholblau allein gewöhnt waren, und zwar mit für Mäuse 0,5 Pyrrholblau 1% + 0,3—0,4 einer $1^1/_4$ prozentigen Lithionkarminlösung (2,5 g : 100, vor dem Gebrauch zur Hälfte verdünnt) subkutan und intraperitoneal, in Zwischenzeiten von 6 bis 8 Tagen. Die Farben wurden gemischt, in einer Spritze aufgezogen und injiziert. Bei Ratten 3—4 ccm der gleichen Mischung.

Die so behandelten Tiere blieben gesund und ergaben die feindifferenzierten Bilder.

Später habe ich, um die Färbung zu beschleunigen, nicht vorbehandelten Mäusen 0,5 Pyrrholblau und 0,3 Lithionkarmin-Lösung (Orth 2,5 : 100) injiziert. Die Tiere sind spontan eingegangen und zeigten nicht mehr so feindifferenzierte Bilder, interessierten aber durch Veränderungen an vital färbbaren Zellen und durch den Hinweis auf Organe und Organelemente, denen auch beim Vergiftungstod das schädlichere Karmin durch dem Organismus innewohnende Schutzkräfte ferngehalten wird.

Zur Untersuchung kamen:

In langen Zwischenräumen mit geringem Karminzusatz injiziert:

Weiße Maus vom 10. VI. 13 intraperitoneal
„ Ratte „ 21. V. 13.
Meerschweinchen laktierend subkutan.
Weiße Maus vom 10. VII. intraperitoneal
„ Ratte „ 14. VII. „
„ Maus „ 18. VII. subkutan
„ „ „ 24. VII.

Bei beschleunigter Injektion, spontan ad exitum gekommen:

Weiße Maus I vom 5. VII. 2 mal subkutan
„ „ II „ 5. VII. „
„ „ „ 27. VII.
„ „ „ 28. VII.
„ „ „ 29. VII.

Außerdem liegen Präparate eines mit Karmin intravenös injizierten, durch Silberinjektion in die Carotis getöteten Kaninchens, Präparat eines in Ameisensäure entkalkten Mäuseschädels — Gehirn u. A. vor.

Makroskopisch sind bei ungeschädigten Tieren Haut und Muskel blau, Knochen und Zähne rot, die Nerven sind weiß. Bei den spontan eingehenden Tieren wird die Haut rot. Dieses Rotwerden der Haut bei überimpften Tieren wurde für mich als signum mali ominis am Tage ante exitum prognostisch verwertbar.

Beim Eröffnen der Abdominalhöhle ist bei ungeschädigten Tieren der Befund bei subkutaner

und intraperitonealer Injektion derselbe. Die Serosa ist spiegelnd, das Netz von feinen blauen Pünktchen durchsetzt („tâches laîteuses"), die intraabdominalen Organe in verschiedener Intensität fein blau überstäubt oder die seröse Hülle samtartig blau, ohne undurchsichtig zu sein. Darunter sieht man die Eigenfarbe der Darmschlingen, Leber und Milz dunkel, mit blauem Ton, in der Gegend der Nebenniere ein blaues Köpfchen auf der hellroten Niere, Harnblase und Harn rot. Als blaue Gebilde imponieren die retroperitonealen Lymphdrüsen, besonders zwei nebeneinander in Höhe des Promontorium liegende Lymphdrüsen. Bei Eröffnung der Brusthöhle findet man Pleura und Perikard im kostalen und viszeralen Teil farblos, ebenso Lungen und Herz, ebenso die großen Halsdrüsen: Parotis, Submaxillaris; nur Lymphdrüsen, besonders die axillaren, und das die großen Gefäße umgebende Gewebe zeigt blaue Farbe.

Ich beginne mit der Beschreibung der Organe, um dann die Beobachtungen über das elektive Verhalten einzelner Zellgattungen folgen zu lassen.

Quantitativ bewältigen die Aufnahme und Ausscheidung der Vitalfarben vornehmlich die intraabdominalen Organe und Gewebe.

Leber.

In der Leber nimmt, wie durch Goldmann bekannt ist, normalerweise nur eine Zelle Vitalfarbe auf: die als (Pfortader-?)Kapillar-Endothel-

zelle angesprochene Kupfersche Sternzelle, und Zellen der Leberkapsel.

Die Doppelfärbung zeigte nun, daß innerhalb der Sternzelle eine Elektion zwischen den beiden Farbstoffen Karmin und Pyrrholblau stattfindet: im Protoplasma derselben Zelle ist die Mehrzahl der vital gefärbten Granula violett, dazwischen aber immer einige, event. nur vereinzelte, himmelblau gefärbt. Das Leberpräparat 130 enthält auch rote Granula in den Sternzellen, das Leberpräparat 176: Sternzellen, die nur himmelblaue Granula enthalten, vereinzelt zwischen Zellen mit violetten und blauen Granula. Es besitzen also die Granula selbständige Elektionsfähigkeit den gemischt injizierten Farbstoffen gegenüber. In ungeschädigten Sternzellen sind diese Granula ungefähr gleich groß, kreisrund, scharf konturiert, intensiv und stabil gefärbt, von reiner Farbe und deutlicher Farbendifferenz, die unter jeder Nachbehandlung unverändert bestehen bleibt, und liegen im Protoplasma um den farbfreien Kern ziemlich gleichmäßig verstreut, so daß die Zellform mit ihren Ausläufern deutlich in die Erscheinung tritt.

So schmiegen sich die Sternzellen den zwischen den farbfreien Leberzellbacken ziehenden blutkörperchenhaltigen Kapillaren an, umklammern sie auch stellenweise, aber ohne sie als eine kontinuierliche Wandung zu umgrenzen.

Die interlobulären Gefäße und die Zentralvene sind frei von Vitalfarben in ihren Wandzellen. In diesem Zustande enthält nach meinen Be-

obachtungen die Sternzelle keine Einschlüsse. Außerdem finden sich aber vereinzelt runde oder rund-eckige Zellen im Gewebe, deren Granula blau, gröber, von ungleicher Größe, weniger scharf konturiert, oft verwaschen sind: Wanderzellen.

Dieser Schilderung entsprechen:

Pr. 23 v. M. 8mal Pyrrholblau, 2mal Karmininj.
Pr. 130 v. M. I 5. VII.
Pr. 59, 60 v. M. II 5. VII.
Pr. 176 v. R. 14. VII.
Pr. 104, 105 v. M. 10. VI.
Pr. 34 v. M. 21. V.
Pr. 111 v. M. 10. VII.
Pr. 51 v. M. 18. VII.
Pr. 73 v. Meerschweinchen (überwiegend blau).
Pr. 105, 51.

In zwei von diesen Fällen haben Leberzellen Farbstoff aufgenommen. In beiden Fällen sind es Leberzellen im Umkreis der Zentralvene, in deren Protoplasma staubfeine, blaß hellblaue, immer nur blaue Granula um den farblosen Kern gesammelt liegen. Die scharfen Umrisse des Kernes sind erhalten, der Kern erscheint aber in mancher dieser Zellen nicht mehr kreisrund, sondern leicht eingeknüllt. Das eine dieser Präparate stammt von einer intraperitoneal geimpften Maus (10. VI.), das zweite von einer subkutan injizierten graviden Maus (18. VII).

Verändert ist das Leberbild bei den mit Karmin überimpften Tieren.

Pr. 218, 219, 229 v. M. 24. VII.
Pr. 36 v. M. 27. VII. usw.

Die Leberzellen sind nicht sichtlich geschädigt. Die Sternzelle verliert ihre Auswahlfähigkeit den Farbstoffen gegenüber, ihre Granula sind alle violett oder unrein violett, sie können ihre runde Form einbüßen, werden kantig, ohne an Intensität der Färbung einzubüßen. Pr. 85 v. 29. VII. Pr. 229a v. 24. VII.

Die verblaßten, sich abrundenden Zellen mit ungleich großen, weniger scharf konturierten Granula, mit Einschlüssen, nehmen stark an Zahl zu. Pr. 229b.

Sie liegen entweder, gleich den Sternzellen, den Blutkapillaren an, sind dreizipfelig, birnförmig, oder liegen als runde Makrophagen zwischen den Leberzellbalken. Ein Einwandern dieser Zellen von der Kapsel her ist nicht zu beobachten (sie von der Kapsel her ist nicht zu beobachten (sie scheinen zu Makrophagen umgewandelte Sternzellen darzustellen (?). Die Überfärbung schädigt die Sternzelle, ohne die Leberzelle sichtlich anzugreifen.

Pankreas: (Zeichnung I.)

Das Pankreas, in seinen sezernierenden Drüsenepithelien von Vitalfarbe frei, enthält interstitiell vital gefärbte Zellen zweierlei Art: I. große, abgerundete, in ihrer Form dem interlobulären Spaltraum, in dem sie liegen, angepaßte, mit groben, gleich großen Granula dicht erfüllte Zellen, deren ungefärbter Kern sichtbar oder überdeckt ist. Diese Granula sind in 3 von den untersuch-

ten Fällen rein blau, in diesen Fällen die Zellen selbst weniger groß und weniger grob granuliert, sie gehören den schwach geimpften Tieren: M. 10. VII. und M. 18. VII. und R. 21. V. an.

In allen anderen untersuchten Fällen, die den stark geimpften Tieren angehören, sind sie violett granuliert, auffallend groß und auffallend intensiv und grob granuliert; nur ausnahmsweise enthalten sie Einschlüsse.

Pr. 224, 225, 76 v. M. 24. VII.
Pr. 251 v. M. 27. VII.
Pr. 247, 246 v. M. 28. VII.
Pr. 84, 8, 91 v. M. 29. VII.
Pr. 32 v. M. 5. VII.

Das Pr. 84c und 251 (Zeichnung I) zeigt deutlich das Einwandern dieser Zellen von der Kapsel her in die interlobulären Spalten; auffallend ist das fast vollständige Aufgeben der phagozytierenden Eigenschaften dieser Wanderzellen beim Eintritt in das Pankreasgewebe.

II. Außer diesen Wanderzellen sind es feine, spindelförmige Zellen, die die sezernierenden Tubuli peripher umhüllen, also zellige Elemente der Membrana propria, die, bei ungefärbtem Kern, sehr feine, rötlich violette blasse Granula in ihrem Protoplasma führen, oft in so geringer Menge, daß nur ein feiner Körnchensaum stellenweise die Peripherie der Tubuli umsäumt. Diese Zellen phagozytieren nie, sie sind in den schwach gefärbten

Tieren farbfrei oder enthalten nur vereinzelt feinste Körnchen.

Immer farbfrei sind die Langerhansschen Zellinseln, und, immer farbfrei in ihren Wandungen, durchziehen die Blutkapillaren das Gewebe.

Milz.

Pr. 175 v. R. 14. VII.
Pr. 253.
Pr. 72, 68 v. R. 21. V.: eine Doppelschicht dickleibiger, blau gran. Zellen in der Kapsel.
Pr. 200. 201 v. M. 18. VII.
Pr. 224 b v. M. 24. VII.
Pr. 123 v. M. 5. VII.

Ein einheitliches, nur quantitativ sehr differentes Bild in den verschiedenen Präparaten zeigt die Milz. Den makroskopisch im Schnitt schon sichtbaren hellen Punkten auf braunem Grunde entsprechen mikroskopisch farblose Follikel in einer von Farbstoff führenden Zellen erfüllten Pulpa: Es finden sich, neben dem von Vitalfarbe freien Elemente des kreisenden Blutes (Erythrozyten, Lymphozyten):

1) große, von Blutpigment und roten Blutkörperchen erfüllte Zellen,

2) gleiche, von Pigment und bernsteingelben bis hellgelben, stark lichtbrechenden Granula erfüllte Zellen,

3) freies Blutpigment und farbstoffführende grünblau verwaschen granulierte phagozytierende

runde Zellen (die letzteren reichlich nur in den Präparaten der Ratte vom 21. V. 1913) und

4) rein blau granulierte phagozytierende Zellen, besonders in der den Follikeln angrenzenden Pulpazone,

5) zwischen diesen Zellen ziehen Doppelstraßen zarter, spindelförmiger, von sehr feinen, gleichgroßen und zart violetten Granula erfüllter Zellen mit ungefärbtem Kern, als Wandzellen feiner, blutkörperchenhaltiger oder häufiger blutleerer Kapillaren, die die Follikel umkreisen. An Kreuzungspunkten erweitern sich diese Spalten, die zarten Wandzellen können hier dreizipfelig, sternförmig, lang verästelt sein. Hiervon differiert das Präparat 101 der Maus v. 10. VI insofern zwischen den fein violetten Granula auch einige blaue oder rote, wie in der Kupferschen Sternzelle, zu finden sind. Diese Zellen phagozytieren nicht, enthalten kein Blutpigment, keine Vakuolen; ihre gleichgroßen Granula sind kleiner als die der Sternzellen, weniger intensiv gefärbt; ihr Violett kontrastiert mit dem Grünblau oder Blau der Makrophagen in der Pulpa. Die Arterie im Zentrum des Follikels und blutkörperchenerfüllte Kapillaren im Follikel sind immer frei von Vitalfarbe in ihren Wandzellen. (Zeichnung II und III.)

Sind in Präparaten von schwachgefärbten Tieren, wie z. B. in

Pr. 175 v. R. 14. VII.

in der Kapsel gesunde, vital gefärbte Zellen

erhalten, so kontrastiert das reine Himmelblau dieser Zellen mit dem Grünblau der Wanderzellen und dem Violett der Kapillarwandzellen in der Pulpa.

In Pr. 175 ist über den blauen Kapselzellen das Serosaendothel, farbfrei, in unveränderter Lage, durch Silberimprägnation der Zellkittlinien sichtbar gemacht. Die vital gefärbten Kapselzellen liegen also subendothelial.

Als Ausnahme finden sich im Milzfollikel sternförmig verästelte, retikuläre Zellen, die sehr blasse, staubfeine, violette Granula (blasser wie die der Kapillarwandzellen) oder, wie in Pr. 253, bernsteingelbe, lichtbrechende Körnchen enthalten. In der Milzpulpa enthalten viele Präp. (z. B. 101) retikuläre Zellen mit Blutpigment und solchen gelblichtbrechenden Körnchen. — Ist das Organ stärker geschädigt, so finden sich unter dem eventuell diffus rot gefärbten Bindegewebe der Kapsel rot granulierte, polymorphe, ev. phagozytierende, Blutpigment-haltige Zellen im Milzgewebe, unter der Kapsel. Letztere Ausnahme nur im kranken Organe.

Erwähnt werden muß hier noch eine Zelle, die sich in der Milzpulpa der Pr. 200, 201 (Milz der graviden Maus) vereinzelt findet. Die Zelle, die ohne Nachfärbung nicht sichtbar ist, tritt bei der Nachfärbung mit Bismarckbraun in die Erscheinung als polygonale, große Zelle mit ungefärbtem Kern, deren Protoplasma dicht und gleichmäßig erfüllt ist von groben, gleich großen, intensiv rotbraunen, runden Granula; falls sie blas-

ser sind, haben sie lichtbrechenden Glanz. Viel reichlicher, ev. in Massen, kommt die Zelle im Unterhautzellgewebe und lockerem Bindegewebe vor und wird später näher besprochen.

Lymphdrüsen:

Pr. 126. 127. 130 v. M. 5. VII.
Pr. 3. 7. 11. 8. v. M. 5. VII.
Pr. 7,
dem Pr. 11 als nicht nachgefärbtes entspricht.
Pr. 15. 16. Blutlymphdrüse
Pr. 156 v. M. 10. VII.
Pr. 86 (rein blau) v. Meerschweinchen laktierend.
Pr. 79. 75. 80. 225. 268 v. M. 24. VII.
Pr. 248. 227. 75 Blutlymphdrüse. 24. VII.
Pr. 18. 215. 254. 255 v. 18. VII.
Pr. 245 Lymphdrüse v. 27. VII.
Pr. 246 Lymphdrüse v. 28. VII.
Pr. 257. 258 Lymphdrüse v. 18. VII.
Pr. 3. Pr. 17. 18 v. M. 18. VIIa.
M. 10. VII. Pr. 156.
M. 18. Lymphdrüse der Oberbauchgegend,
Blutlymphdrüsen,
M. 18. VII. Pr. 255.
M. 27. VII. Pr. 245.
M. 28. VII. Pr. 246.

Um der weitgehenden Analogie willen im Verhalten von Milz und Lymphdrüsen den Farbstoffen gegenüber, sei die Beschreibung der Lymphdrüsen (Zeichng. V) und Blutlymphdrüsen hier angeschlossen. Ihnen allen gemeinsam ist die Vitalfärbung

der Wandzellen ihrer Lymphsinus und zwar umgrenzen diese Zellen entweder kontinuierlich die Randsinus und mit diesen zusammenhängende kapilläre Spalträume, die die farbfreien Follikel umkreisen, oder sie umflechten und durchziehen mit ihren Ausläufern die erweiterten Sinus, deren Lumen dann erfüllt von Wanderzellen ist. Ihr Charakter entspricht dem der Kapillarendothelien der Milzpulpa: zarte, schlanke, spindelförmige oder langverästelte Zellen mit feinen, gleichmäßig im Protoplasma verteilten, meist violetten Granula, nicht phagozytierend, mit ovalem, ungefärbtem Kern; nur werden sie öfter, besonders bei erweiterten Sinus losgelöst, vereinzelt und in ihrem Protoplasma gelockert, die feinen violetten Granula verstreuend, angetroffen und ihr Farbenton ist nicht so konstant violett wie in der Milz, sondern schwankt zwischen rotviolett und blau, je nach der Menge Karmin, die dem Organismus, bezw. der betreffenden Lymphdrüse, zugeführt wurde;
denn sowohl der Farbenton, wie der Gehalt an Wanderzellen kann in verschiedenen Lymphdrüsen desselben Tieres verschieden sein.

In Pr. 3 Pr. 17. 18 findet sich ein Bezirk, in dem die im übrigen rotvioletten Sinuswandzellen plötzlich in reinblauer Farbe sich fortsetzen.

Die farbfreien Follikel enthalten fast ebenso regelmäßig wie die Milzfollikel eine Blutkapillare mit farbfreien Wandzellen in ihrem Zentrum.

Die Sinus sind: 1) entweder leer oder die ent-

halten 2) massenhaft die erwähnten, rotbraun granulierten Zellen im Lumen oder 3) rotbraun granulierte Zellen und blaue Makrophagen: Pr. 156, oder 4) nur verwaschen blau bis blauviolett granulierte, sich abrundende oder runde Wanderzellen mit Einschlüssen. Freie, abgerundete Makrophagen in der Pulpa sind Ausnahmen; ich fand sie bei den laktierenden Meerschweinchen. Wohl aber sind reichlich retikuläre Zellen mit Farbgranula, himmelblau-dunkelblau, vorhanden, die z. T. zu phagozystieren anfangen.

Es fehlen in den Lymphdrüsen im Gegensatz zur Milz (wie die Blutpigment- oder Blutkörperchen-haltigen Zellen und die roten Blutkörperchen selbst), die Zellen mit gelb-lichtbrechenden Granula und die grünblauen Wanderzellen der Milzpulpa, zwei Zellarten, die außer in der Milz (und im Uterusprăparat der graviden Maus 28. VII.) nur mehr im perialveolären Gewebe der Lunge angetroffen worden sind.

Sie fehlen auch in den Blutlymphdrüsen, die sich auszeichnen durch ein reichverzweigtes, starkgefülltes Blutgefäßnetz, die aber rote Blutkörperchen frei im Gewebe, soweit ich beobachtete, nicht enthalten.

Diese Drüsen sind in Pr. 75 und 18 genauer beschrieben, ebenso in Pr. 15. 16 eine vor dem Promotorium liegende Doppeldrüse (Zeichnung VI und VII), die in dem mit Alauncochenille nachgefärbten Präparat sich als gleichmäßig aus Lymphzellen zusammengesetzt erweist, im Pr. ohne Nach-

färbung aber, in dem die Vitalfärbung klar hervortritt, eine prächtige farbige Zeichnung aufweist, gebildet durch die vital gefärbten Wandzellen der Lymphsinus im Umkreis der Follikel und zwischen Rindenfollikeln und Markzone: ein schmaler, von violetten oder hellblauen Zellen begrenzter Randsinus, darunter im Parenchym, gleich fein, aber himmelblau granulierte, dreizipfelige (retikuläre!) Zellen; zentral davon: arkadenförmig gebaute, von vital gefärbten Zellen umrandete Sinus, die von rotbraun granulierten, oder von gleichen blauen Wanderzellen erfüllt oder leer sind. In diesen Drüsen sind in der Pulpa kranzförmig um die Follikel zipflige vital gefärbte, blaue oder blauviolette Makrophagen reichlich vorhanden, die z. T. freiwerdenden retikulären Zellen zu entsprechen scheinen.

Die übereinstimmende Zeichnung der Milz und einfachen Lymphdrüsen durch diese vital gefärbten Sinus- und Kapillarwandzellen charakterisiert wohl ohne weiteres die die Milzfollikel, wie in den Lymphdrüsen die Lymphfollikel, umkreisenden Kapillaren vornehmlich als Lymphbahnen. Ihrer Lage in der Milzpulpa nach entsprechen sie den Blutsinus, die ja bekanntlich Blut und Lymphe gemeinsam in ihren unvollständig begrenzten Lumina enthalten sollen. Sie gehören demnach zur Hälfte dem Lymphsystem an und könnten aus diesem Grunde vom Blutkapillarcharakter abweichen, denn die Endothelien des Blutgefäßsystems, auch in

seinen, durch Reihen von roten Blutkörperchen charakterisierten, feinsten Kapillaren, sind immer frei von Vitalfarben, — immer bis auf eine Ausnahme. Diese Ausnahme ist nicht die Kupfersche Sternzelle der Leber, denn sie bildet nicht die kontinuierliche Wand um die zwischen den Leberzellbalken in Reihen liegenden roten Blutkörperchen, sie schmiegt sich ihnen nur stellenweise eng an. Die Ausnahme bilden die Blutkapillaren des Knochenmarkes.

Knochenmark. (Zeichnung VIII.)

Im Knochenmark, besonders im roten Mark der Schädelknochen, färben sich, als einziges seiner Elemente, die Endothelien röhrenförmiger Kapillaren in gleicher Weise, wie die Sinuswandzellen in Milzpulpa und in Lymphdrüsen, d. h. fein gleichmäßig violett granulierte Zellen mit ungefärbtem Kern ohne Einschlüsse. Meine Knochenmarkspräparate sind zum Teil Quetschpräparate eines frisch dem Knochen entnommenen Partikelchens (in dem Falle ist die Struktur nicht erhalten), zum Teil Paraffinschnitte von einem in Ameisensäure entkalkten Schädel + Gehirn: in dem Falle ist die Struktur erhalten, die vital gefärbten Zellen aber sind noch blasser, wie sie es schon ihrer Natur nach, in den frisch untersuchten Präparaten waren. Sie sind deshalb in nachgefärbten Präparaten nicht mehr sichtbar (verdeckt oder verloren gegangen). Über die Lage roter Blutkörperchen zu diesen Kapillaren kann

ich deshalb nichts Bestimmtes aussagen. Ich stütze mich auf die Angaben von Ribbert und Goldmann, die diese Straßen als venöse Blutkapillaren bezeichnen. Es sind also die Endothelien der Knochenmarkskapillaren zart violett granuliert, die Knochenkörperchen im Schädelknochen diffus leuchtend rot gefärbt.

Niere:

Pr. 47 v. R. (m. P. u. C. ca. 8mal).
Pr. 128. 129 v. M. I. 5. VII.
Pr. 57. 63b v. M. II. 5. VII.
Pr. 73 v. M. 10. VII.
Pr. 215 v. M. 18. VII.
2.
Pr. 224a v. M. 24. VII.
227.
Pr. 243 v. M. 27. VII.
Pr. 249 v. M. 28. VII.
Pr. 89 v. M. 29. VII.
Pr. 108. 109. 110 v. M. 10. VI.
Pr. v. R. 21. V.
Pr. 54. 57 u. 89.

Im Nierenpräparat schwach geimpfter Tiere fällt zuerst der Kontrast leuchtend roter Tubuli contorti mit rein himmelblauen Zellen in der Nierenkapsel ins Auge; in überimpften Tieren sind oft die Kapselzellen zu Detritus zerfallen, fehlend oder in eine mehrschichtige Lage von Makrophagen umgewandelt, die mit unrein blauvioletten Farbmassen und Zellresten erfüllt sind;

die Tubili contorti sind auch dann rot, im Verband ihrer Epithelien aber finden sich Epithelzellen mit diffus rosa Protoplasma und diffus rotem Kerne: den Zeichen des Zelltodes (Goldmann).

Bei Öl-Immer.: Gewundene Harnkanälchen, die von Vitalfarben ganz frei sind, wechseln mit solchen, die die Kerne wandständig, rote, staubfeine, bis gröbere Granula lumenständig — und zwar öfters in strichförmigen Reihen feinster Granula dem Lumen zuströmend — in sich führen. (Nur vereinzelt in einzelnen Harnkanälchen finden sich blaue Körnchen darunter, bei stark geimpften Tieren nicht.)

Die Glomeruli sind farbfrei oder enthalten ganz vereinzelt eine himmelblaue Zelle interstitiell, ebenso vereinzelt trifft man auf eine blaue, zipfelige Zelle im Interstitium zwischen den Harnkanälchen; sie enthalten keine Einschlüsse.

Das Lumen vieler Tubuli recti und Sammelröhren des Marks ist ausgefüllt mit körnigem, freiem Karmin, dessen Absonderung aus den Zellen der Tubuli contorti in ihr Lumen zu verfolgen ist. (Immer nur Karmin, kein Pyrrholblau.)

Von dieser Regel weicht ein Bild ab: die Niere der Ratte vom 21. Mai, eines sehr langsam und mäßig mit Karmin injizierten Tieres, insofern, als reichliche Harnkanälchen mit violett granulierten Epithelien sich finden, dann

aber ganze Harnkanälchen nur violette, andere Harnkanälchen nur rot granulierte Epithelien enthalten, und zweitens die Glomeruli alle mehr oder weniger staubfeine, rein blaue Körnchen enthalten, manche so reichlich, daß die Glomeruli wie mit einem hellblauen Schleier bedeckt erscheinen, andere nur wenig feine Körnchen, aber immer nur Pyrrholblau enthalten.

Es sei hier hervorgehoben, daß alle diese erwähnten, Vitalfarbe aufnehmenden Zellen, bei Injektion von Pyrrholblau allein, eben Pyrrholblau enthalten, also auch die Harnkanälchenepithelien. Demnach ist es begreiflich, daß bei sehr geringem Karminzusatz zur Injektionsflüssigkeit, die durch das Karmin nicht mehr in Anspruch genommenen Zellen den blauen Farbstoff aufnehmen. Wesentlich ist aber, daß bei gemischter Injektion beider Farbstoffe die Harnkanälchen zunächst ausschließlich das giftige Karmin herauswählen, um es auszuscheiden — reiner wie in den Injektionsflüssigkeiten selbst ist das leuchtende Rot der Epithelzellen und Himmelblau der Kapsel- (und Glomerulizellen —, das unschädliche und, wie mir scheint, für den Organismus zum Teil verwendbare Pyrrholblau aber einstweilen in Körperzellen deponiert wird.

Es fällt auf, daß in diesem mit seinen Parenchymzellen der Exkretion verbrauchter und giftiger Substanzen dienenden Organe die

interstitiellen Zellen — mit verschwindenden Ausnahmen — frei von Vitalfarbe sind.

Vermag die exkretorische Kraft der Niere die Karminausscheidung nicht mehr zu bewältigen, so findet ein Umtransport nach der bis hierhin blau gefärbten Haut statt: die Haut wird rot, sie scheint vikariierend für die Niere eintreten zu wollen.

Nebenniere:

M. II. 5. VII. Pr. 57, 63, 64, 72.
M. 10. VII. Pr. 69 b, 153, 154.
M. 24. VII. Pr. 224 b.
M. 27. VII. Pr. 249.
M. 29. VII. Pr. 89.
Pr. 224.
Pr. 224 a.
R. 21. V.

In der Nebenniere sind die Parenchymzellen frei in Rinde und Mark in drei der untersuchten Fälle M. 10. VII., 24., 27. VII. In den drei anderen Fällen: M. 5. VII., 29. VII., R. 21. V. sind die Rindenzellen der Zonula glomerulosa mit staubfeinen, nur blauen blassen Granula mehr oder weniger erfüllt; die Epithelien der Zonula faszikulata und die Markzellen sind auch hier farbfrei. Im Mark sind meistens einige verästelte Zwischenzellen mit feinen violetten Granula versehen, ohne Einschlüsse; in Pr. 89 liegen diese Zellen stern- bis spindelförmig, besonders reichlich in der blut-

gefäßreichen Zwischenzone zwischen Rinde und Mark. Die Kapsel verhält sich wie die der Nieren desselben Tieres.

Ein dreizipfeliger Zwickel lockeren, fetthaltigen Gewebes, der in bindegewebiger Kapsel mit vital gefärbten Makrophagen versehen oder vollgepfropft ist, sitzt der Nebenniere auf. Pr. 153, 89.

Das Präparat der Ratte vom 21. V. (Zeichnung IX) weicht ab von diesen Schilderungen, insoferne alle, auch die Markzwischenzellen, blau sind (erklärt durch schwache, langsame Karmininjektion) und durch den außergewöhnlich reichen Gehalt an vital gefärbten Zellen, die hier in Mark und Markrindenzone, wo sie am reichlichsten liegen, zum Teil phagozytieren.

Daß hier auch die Rindenzellen staubfeine blaue Granula enthalten, war schon erwähnt.

Gesondert von dem reichen hyperämischen Blutgefäßnetz der Zwischenzone zwischen Rinde und Mark und vom Blutkapillarnetz des Marks, zeichnet ein feines Netz feinster blauer Körnchen die Umrisse von Spalträumen, die Markzellkomplexe umgrenzen; in diesen Spalten liegen blaue phagozytierende Wanderzellen. Der Saum feiner blauer Körnchen erweitert sich stellenweise spindelförmig und läßt dann den ungefärbten ovalen Zellkern erkennen, in dessen langstrahligem Protoplasma die blauen Körnchen liegen. Wo eine solche Zelle in der Fläche getroffen ist, wird sie als häufchenartige, mehr-

fach verästelte Zelle mit farbfreiem Kern und feinen hellblauen Granula im Protoplasma, ohne Einschlüsse, kenntlich. Übergänge zu den phagozytierenden Wanderzellen sind nicht verfolgbar.

Wo diese Zellen in der blutgefäßreichen Zwischenzone liegen, scheinen sie eine leicht grünlich-blaue Nuance anzunehmen, nach der gefäßarmen Rinde zu verlieren sie sich.

Sie liegen also in der blutreichen Innenzone der Nebenniere den größeren Gefäßen locker peripher angelehnt, im Bezirke der Blutkapillaren von diesen am entferntesten; nur an Kreuzungspunkten treffen sich hier die beiden Netze. (Zeichnung IX.) Diese Verhältnisse wiederholen sich in den Blutlymphdrüsen und dem blutreichen Pankreas am sichtlichsten. Bekanntlich ziehen die feinsten Lymphbahnen nicht mehr neben den Blutkapillaren, sondern in der fernsten Zwischenzone zwischen zwei Blutkapillaren (Köllicker). Ich glaube das Bild in diesem Sinne verwerten zu können.

Hoden und Nebenhoden:
Pr. 178, 194, 9.
v. R. 14. VII.
Pr. 216, 217, 219, 221, 222.
v. M. 24. VII.
Pr. 233 v. M. 27. VII.
Pr. 96 v. M. 29. VII.
Zeichnung X.

Hoden und Nebenhoden, deren Drüsenepithelien farbfrei sind, interessieren durch den Farbenkontrast ihrer Zwischenzellen: In den vier untersuchten Fällen sind die Zwischenzellen des Hodens rein himmelblau, auch bei den stark und rasch mit Karmin geimpften Tieren (M. 24., 27., 29. VII.), bei denen die Kapsel aus dicken Lagen roter, violetter und blauer Zellen bestand und wo (wie bei der M. v. 24. VII., Pr. 216 usw.) diese Zellen abgestoßen sind, die Bindegewebskapsel und Septen eine homogenrote Farbe haben. Dagegen sind im Nebenhoden die interstitiellen (Zwischen-)Zellen violett, mit Ausnahme der R. v. 14. VII., die auch im Nebenhoden wie in den Kapseln nur blaue Zellen enthält, eine Tatsache, die sich durch die geringe, in langen Zwischenräumen injizierte Menge Karmin hinreichend erklärt; (das Karmin ausgeschieden durch die Niere).

Es bleibt also, wie stark auch die Karmininjektion sei, der Hoden vor dem Eindringen dieses Farbstoffes geschützt.

In Pr. 216 usw. v. M. 24. VII. sieht man bei starker Vergrößerung, daß dieser Schutz nicht absolut ist. Vereinzelte feine, ovale, rosa homogene Körnchen in der Peripherie der Tubuli entsprechen den Kernen spindelförmiger toter Zellen (vitale Kernfärbung kennzeichnet den Zelltod), vereinzelte Zellen mit großem, ovalem, ungefärbtem Kern und feinsten blaßvioletten Granula in verzweigten, von Einschlüssen

freiem häutchenartigem Protoplasmaleib, den Wandzellen der interstitiellen Lymphspalten, die also im Hoden die einzigen ausnahmsweise Karmin enthaltenden Zellen sind. Die Tatsache, daß in diesem Präparat auch Blutgefäßendothelien und Spermatozoenköpfchen rosa Kerne enthalten, beweist, daß es sich hier um absterbende Elemente epithelialen und endothelialen Charakters handelt, die, wie alle absterbenden Zellen, vom Karmin imprägniert worden sind, daß das Organ in seinen physiologischen Kräften geschädigt ist.

Ovarium, Tube und Uterus:

Tube und Uterus bicornis sind bei der Maus ein ohne scharfe Trennung ineinander übergehender Doppelschlauch mit hochzylindrischem Epithel.

Das einzige untersuchte weibliche Tier war die subkutan geimpfte gravide Maus v. 18. VII. Makroskopisch war das Ovarium violett, die Tube blau.

Mikroskopisch: Keimepithel, Primordialzellen, gesunde Primordialfollikel und Corpora lutea der Ovarien sind frei von Vitalfarben; die letzteren nicht ohne Ausnahme, denn die Corpora lutea, die, im Gegensatz zu den anderen blutkapillarreichen Bezirken, ihrerseits von Blutkapillaren fast frei sind, enthalten in den sternförmigen Zwischenzellen zwischen den Luteinzellen staubförmig fein violette Granula (Öl-Immer.).

Ähnliche verästelte, zart-violett granulierte Zellen liegen im Zwischengewebe zwischen Corpora lutea und Follikel, nach dem Zentrum der Drüse zu verschwindend.

Gröbere Vitalzellen liegen in vereinzelten Haufen um absterbende Keimfollikel, und zwar um die einen nur himmelblau granulierte Zellen, um andere nur violett granulierte große Zellen, deren Kern kaum mehr deutlich sichtbar, deren Zellgrenzen undeutlich sind. Eventuell liegen Reste solcher zerfallenen Zellen in geschädigten Keimfollikeln.

Im Uterus liegt ein Embryo mit einem Kranz vital nur blaugefärbter Zellen, die kugelrund sind und farblose Vakuolen enthalten. Diese Zellen enthalten keine Granula, sondern sind bis auf die hellen Vakuolen gleichmäßig hell- bis dunkler blau gefärbt. Ihre Lage in oder unter den zylindrischen farblosen Zellen ist hier nicht klarstellbar.

Die Area vasculosa um den Embryo ist frei von Vitalfarbe.

In der Uteruswand liegen reichlich, bei schwacher Vergrößerung nur blau aussehende vital gef. Zellen. Mit Öl-Immer. erkennt man sie als Makrophagen, die neben fein blauen und wenigen violetten Granula, Einschlüsse von vornehmlich blauen, runden Gebilden mit oft mehreren farblosen Vakuolen enthalten.

Blutkörperchen führende Kapillaren, deren Wandzellen und Umgebung frei von Vitalfarben sind, ziehen dazwischen hin.

Intrathorakale Organe:

Die intrathorakalen Organe sind — Lymphdrüsen ausgenommen — makroskopisch farblos.

Herz:

Pr. 68, 59 v. M. II. 5. VII.
Pr. 126, 127 v. M. I. 5. VII.
Pr. 232 v. M. I. 27. VII.
Pr. 115, 118 v. 10. VI.
Pr. 34 v. R. 21. V.
Pr. 5, 6 v. M. m. P. + C. 18. VII.
Pr. 48 v. R. m. P. + C. 8 mal.
Pr. 60.
Pr. 60b.
Pr. 223 v. M. 24. VII.
Pr. 92, 93 v. lakt. Meerschweinchen.

Das Herz, in seinen Muskelzellen farbfrei, enthält interstitiell wenig zarte, fein blaßblaue oder himmelblau granulierte spindelförmige oder verästelte vital gefärbte Zellen ohne Einschlüsse. Sie sind in allen Fällen, auch bei den stark mit Karmin geimpften Tieren, nur blau, ebenso die Wanderzellen!

Präparat 5, 6 enthält im Epikard spindelförmige Bindegewebszellen mit blauen Granula um den Kern, in m. B. BR. nachgefärbten Pr. 6 die rotbraun granulierten Wanderzellen neben blauen um Gefäße.

Lunge:

In der Lunge finden sich vital gefärbte Zellen nur ganz vereinzelt im interstitiellen Gewebe, in der Peripherie der Alveolen und um größere Gefäße und (seltener) Bronchien. Es sind aber zwei morphologisch verschiedene Zellarten: die letzteren sind spindelförmig oder verästelt, von gut konturierten rein violetten (ausnahmsweise rein blauen) Granula erfüllt, ohne Einschlüsse, die ersteren, die den Alveolen anliegenden, sind rund oder polymorph, groß, blaß, verwaschen grünblau, mit unscharf konturierten, ungleich großen grünblauen Granula.

Dieselben Zellen enthalten oft, neben oder ohne Vitalfarbe, Kohlepigment.

Und drittens finden sich an gleicher Stelle Zellen mit schwarzen Körnchen (Pigment, Ruß) und farblosen oder hellgelblichen, hellichtbrechenden runden „Granula", die letzteren das Protoplasma erfüllend, so daß sie die Zellgrenzen markieren (blutkörperchen- oder blutpigmenthaltige Zellen).

Submaxillaris und Parotis:

In den untersuchten Speicheldrüsen, Submaxillaris und Parotis, sind es wieder Zellen des interstitiellen Bindegewebes und seiner Gewebsspalten, die die Vitalfarbe in der beschriebenen Weise aufgenommen haben: In den Präparaten der beiden Mäuse vom 5. VII. rein blau

granulierte Zellen, im Pr. 156 der Maus vom 10. VII. violett granulierte Zellen.

Im mit Bismarckbraun nachgefärbten Präparate finden sich die erwähnten rotbraun granulierten Zellen neben vital gefärbten Zellen in der Peripherie der größeren Gefäße und Ausführungsgänge. Auffallend ist die intensive Tinktion der Sekretgranula in den serösen Zellen der Parotis durch das Bismarckbraun, die annähernd so dunkelbraun — aber kleiner — sind wie die der erwähnten grobgranulierten Wanderzellen, so daß die Parotis schon makroskopisch als dunkelbraunes Gebilde neben der blassen Submaxillardrüse imponiert.

Mamma von lakt. Meerschweinchen. — Pr. 89. Ohne Nachfärbung.

Pr. 87 mit Al. Coch. nachgefärbt.

Die sezernierenden Epithelien sind farbfrei. Das Bild differenziert aufs deutlichste die elektive Farbstoffaufnahme durch die interstitiellen Zellen im Drüsengewebe, die nur blaue Granula (resp. in den Wanderzellen blaue Kugeln) enthalten und den vital gefärbten Zellen, von denen die Kapsel erfüllt ist. Von diesen enthalten die einen nur violette feine Granula neben phagozytierten blauen Einschlüssen, andere daneben liegende nur himmelblaue Granula neben oder ohne phagozytierte blaue Einschlüsse, beide Zellen haben Ausläufer (sind Bindegewebszellen).

Gehirn:

Immer frei von Vitalfarben, auch an den an Karminvergiftung zugrunde gegangenen Tieren, ist das Gehirn. Nur der Plexus chorioideus enthält staubfein in seinen Epithelien violette Granula und im Bindegewebe um die Gefäße vereinzelt die bekannten gröber granulierten, vital gefärbten Wanderzellen. Ebenso ist die Leptomenings mit dem Subarachnoidealraum, mit Ausnahme ganz vereinzelter blauer Wanderzellen in Begleitung der Gefäße, unter physiologischen Bedingungen immer frei von Vitalfarbe. Versuche mit Lumbalinjektion von Farbstoffen (Goldmann) und meine Beobachtungen an Gehirn und Hirnhäuten wurden in der vorausgeschickten Literatur S. 5 und 6 erwähnt.

In auffallendem Gegensatz zur Arachnoidea sind in der Dura, bei kurz geimpften Tieren in Begleitung der Gefäße, bei lange geimpften Tieren auch in den Spalten des Durabindegewebes langspindelige, fein violett, event. auch blau granulierte Zellen mit ungefärbtem Kern in überkreuzten Lagen oft reichlich vorhanden. Diese Zellen sieht man stellenweise auch häutchenartig, flächenhaft ausgebreitet mit langen Ausläufern die Bindegewebsfasern umspinnen. Sie entsprechen den Häutchenzellen von Key und Retzius. In ihrem Prachtwerk: „Über Zentralnervensystem und Bindegewebe" bilden diese beiden Forscher diese Zellen als einzige im Durabindegewebe ab;

sie nennen sie auch schlechtweg nur „Durazellen“ und schreiben von ihr: „An der Dura des erwachsenen Menschen liegen die Zellen gewöhnlich als spindelförmige Stäbe mit fadenförmigen Ausläufern parallel zwischen den Bündeln, mit diesen schichtweise sich kreuzend; häutchenartige Zellen breiten sich über die Bündel aus, anastomosieren usw. Die Zellen beziehen sich auf kein gewisses Bündel, sie bilden keine vollständigen Hüllen um dieselben, sondern liegen reihen- resp. flächenweise zwischen ihnen, sie netzförmig umspinnend.“

Diese einzige Zelle des Durabindegewebes scheint demnach nach Bedarf Kollagenbildnerin, Lymphspaltendothel und auch Abfängerin körperfremder Stoffe werden zu können.

Knochensystem:

Die Knochen sind makroskopisch rosa oder rot. Der Kontrast der roten Knochen und Zähne mit den blauen Muskeln und der blauen Haut ist makroskopisch eine der am meisten ins Auge fallenden Erscheinungen.

In den mit Ameisensäure entkalkten Präparaten sind die Vitalfarben selten gut erhalten. Wo sie es sind, zeigen sie im farblosen Knochen in den Knochenhöhlen leuchtend diffus rot gefärbte Knochenzellen. (Zeichnung VIII.) Die Knochen sind immer frei von Pyrrholblau.

Die Kernfärbung und diffuse Protoplasmafärbung deutet auf den Zelltod hin. Da nicht alle

Knochenzellen im lebenden Tier tot gewesen sein können, müßte die Erklärung postmortaler Imbibition der Zellen unter der Ameisensäureeinwirkung herangezogen werden. Richtiger aber dürfte wohl die von Köllicker betonte Sonderstellung der Knochenkörperchen allen anderen Körperzellen gegenüber, ihr andersartiges Verhalten den Vitalfarben gegenüber deuten. Die violette Färbung der Knochenmarkskapillarendothelien kontrastiert mit dem leuchtenden Rot der Knochenkörperchen.

Skelettmuskulatur:

Pr. 9, 170 v. R. v. 14. VII.
Pr. 37—41 v. R. v. 14. VII.
Pr. 151, 155 v. M. v. 10. VII.

Keineswegs so konstant wie im interstitiellen Gewebe der Herzmuskelwand ist der Ausschluß des Karmin im interstitiellen Gewebe der Skelettmuskulatur. Obgleich Haut und Muskeln makroskopisch im Gegensatz zu den roten Knochen blau aussehen, sind im mikroskopischen Bilde, entweder in geringem Maße bei sehr schwach geimpften Tieren oder reichlicher bei stärker geimpften Tieren, violette Granula neben blauen in den Zwischenzellen oder violett granulierte Zellen neben rein blau granulierten Zellen vorhanden.

Niemals vital gefärbt ist bekanntlich die Muskelfaser und Muskelzelle.

Im Muskelpräparat 14, 19 v. M. 18. VII. enthalten alle vital gefärbten interstitiellen Zellen

hauptsächlich violette Granula und Einschlüsse neben (bei Bismarckbraun-Nachfärbung) rotbraun granulierten Zellen, welch letztere massenhaft in den Präparaten der Ratte vom 14. VII. anzutreffen sind.

Zwerchfell:
Pr. 71, 152.
Pr. 179.
Pr. 259, 262, 226, 82.

Das Zwerchfell wurde bei der intraperitoneal geimpften Maus vom 10. VII., der intraperitoneal geimpften Ratte vom 14. VII. und der Maus vom 24. VII. als Flächenpräparat untersucht, um den Weg zu verfolgen, den intraperitoneal injizierte Farbstoffe im Zwerchfell nehmen. Die Bilder enthalten verzweigte, blutkörperchenerfüllte Gefäße, frei von vital gefärbten Zellen, im Lumen und in ihren Wänden; auch ihre adventitiellen Scheiden sind nahezu frei von vital gefärbten Zellen. Dagegen sind die Spalten zwischen den Muskellamellen alle erfüllt von reihenweise stäbchenförmig eingeklemmten Zellen mit Granula und Einschlüssen aller Farben und von freien Körnern und Schollen beider Farbstoffe. Hin und wieder findet sich eine häutchenartige, fein violett granulierte, verästelte Zelle, die Muskelfasern umfassend (perimysiale Zellen).

In Pr. 152 sind über die Oberfläche verstreut leuchtend rote Körner den Kernen abgestorbener Zellen (Peritonealendothelien) entsprechend und

noch in ihrer Form erhaltene lose Endothelien mit rosa Protoplasma und rotem Kern.

Die Farbstoffe verfolgen also hier den Weg der interlamellären Gewebsspalten, deren auskleidende Häutchenzellen auch Vitalfarben aufnehmen, nicht der Blutgefäße, noch der adventitiellen Lymphscheiden, noch der Lymphgefäße.

Die Ratte vom 14. VII. war sehr langsam und schwach geimpft und zeigt doch dasselbe Bild, das also wohl den konstanten Weg der Farbstoffe durch das Zwerchfell markieren dürfte. Es steht dies Verhalten im Gegensatz zu einer allgemeinen Regel, daß nämlich bei mäßig geimpften Tieren, bei denen die Gewebe noch nicht mit Farbstoff überflutet sind, die Straßen der Farbstoffwanderung durch die Adventitia der Gefäße gezeichnet wird, nur bilden die vital gefärbten Zellen nicht eine zusammenhängende zylindrische Scheide (Perithel) um die Gefäße, sondern einzelne Zellen, spindelförmig oder in das umgebende Bindegewebe verästelt, liegen der Peripherie der Gefäße locker an.

Eine Anzahl von Flächenpräparaten des Mesenteriums, des Netzes, der Dura und der Leptomeninx, die in überlebendem Zustande in wässeriger $^1/_3$ prozentiger Arg. nitr.-Lösung nachgefärbt worden sind, veranschaulicht das Verhalten des Gefäßendothels und -perithels und des Serosaendothels gegenüber der Vitalfärbung.

Mesenterium. (Zeichnung XI.)

In allen Fällen, in denen die Silberimprägnation der Endothelzellgrenzen gelungen ist, ist das Intimaendothel der Gefäße frei von Vitalfarben, ebenso ist ausnahmslos frei von Farben das Peritonealendothel, dessen weitmaschige Zellgrenzen die darunter liegenden polymorphen oder rundlichen, vital gefärbten Zellen überdecken. Bei gut erhaltenen Endothellamellen sieht man also bei entsprechender Mikrometereinstellung drei Schichten: ein sehr weitmaschiges Silberliliennetz der Zellgrenzen des Peritonealendothels, das frei von Farbgranula ist, event. aber leicht silbergebräunte Kerne enthält, kennzeichnet die obere und untere Peritonealserosalamelle, die beiderseits das bindegewebige Mesenterium überzieht. In diesem Bindegewebe liegen polymorphe, runde oder verästelte, vital gefärbte Zellen, die, je nach Stärke der Impfung, mehr oder weniger reichlich und intensiv blau oder violett und blau granuliert sind, mit oder ohne Einschlüsse. Zwischen ihnen ziehen die Gefäße, deren Intimaendothel immer, deren Adventitia niemals Silberzellgrenzen aufweist. In der Peripherie der Gefäße, besonders der feineren, verdichten sich die vital gefärbten Zellen event. zu Reihen spindelförmiger Zellen, und zwar mit Bevorzugung der Venen.

Am deutlichsten sichtbar wird die bevorzugte Lagerung der vital gefärbten Zellen um Venen in einem Durapräparat eines nur mit Karmin intravenös injizierten Kaninchens,

das durch Silberinjektion in die Carotis getötet wurde. Das Bild zeigt in einer feineren Arterie das Intimaendothel durch silberimprägnierte Zellgrenzen dargestellt; die Peripherie der Arterie ist von Vitalfarben frei. Zu beiden Seiten dieser Arterie zieht je eine Doppelstraße spindelförmiger Zellen mit ungefärbtem Kern und roten Granula im Protoplasma: die beiden Begleitvenen der Arterie, ohne Silberzellgrenzen, weil die in die Carotis injizierte Silberlösung nur bis in die arteriellen Kapillaren vorgedrungen war, sind peripher von Karminzellen umsäumt, die Arterie nicht.

Weniger auffällig tritt die bevorzugte Lagerung der vital gefärbten Zellen um feine Venen noch in manchen anderen Bildern hervor.

Pr. 173, Ratte v. 14. VII. Mesenterium.

In Präparat 173 der Ratte vom 14. VII., also von einem relativ gesund gebliebenen Tier, ist das mesenteriale Bindegewebe erfüllt von langspindeligen, sternförmigen und verästelten Zellen mit großen, blassen, ovalen Kernen, Zellen vom Fibroblastencharakter, deren Menge an Proliferationsvorgängen kaum zweifeln läßt. Ihre Granula sind violett, alle Übergänge aber zu der mit blauen Farbklumpen und Zellresten erfüllten ovalen und sich abrundenden phagozytierenden Wanderzelle sind im Bilde vorhanden. Von diesen etwas gröber violett granulierten Zellen unterscheiden sich blasse, häutchenartige Zellen mit feinsten violetten Granula und auffallend großen Kernen, manchmal so groß im Verhältnis zum

granulierten Protoplasma, daß ringförmige Bilder entstehen. Diese Zellen phagozytieren nicht, sie gleichen in diesen beiden Punkten, nämlich der gleichverteilten Aufnahme beider Farbstoffe in ihre Granula (nur violett) und der fehlenden Phagozytose, den Sinuswandzellen der Lymphdrüsen und Milzpulpa. Sie scheinen den Endothelien der Lymphspalten zu entsprechen, für die keine anderen Repräsentanten auffindbar sind.

Lockere Bindegewebe:

Die Gewebsart, in der alle Entwicklungsstadien von der vital färbbaren sessilen Zelle zur gleichartigen Wanderzelle anzutreffen sind, ist das lockere Bindegewebe und Unterhautzellgewebe. In gleicher Weise, wie es vom mesenterialen Bindegewebe (Pr. 173) beschrieben wurde, finden sich hier alle Übergänge von der zarten, im Gewebe verästelten Zelle ohne Einschlüsse mit großem Kern und feinen violetten Granula im Protoplasma, bis zu der hier meist ovalen, in Form den schmalen Gewebsspalten angepaßten, phagozytierenden Wanderzellen. Mit dem Schwinden der zarten Ausläufer und dem Abrunden der Zelle wird gleichzeitig der auffallend große Kern der jungen Zelle kleiner, der Protoplasmaleib wächst auf Kosten von Kern und Ausläufern. (Ob hier eine Stoffabgabe seitens des Kerns an das Protoplasma stattfindet, oder nur der Übergang der flach ausgebreiteten Zelle in die kugelige Gestalt die Kernverkleinerung vortäuscht, ist nicht sicher

zu sagen.) In diesem Zustande der Abrundung und Loslösung vom Mutterboden beginnt die Zelle zu phagozytieren. Gleichzeitig treten neben den feineren violetten Granula gröbere, ungleich große blaue oder blauviolette auf. Je größer und reichlicher diese Granula, oder Farbklumpen werden, um so mehr verschwinden die feinvioletten Granula; es macht den Eindruck, daß diese letzteren von Hüllen des unschädlicheren blauen Farbstoffes umgeben und so im Zellinnern inkarzeriert, fortgeschafft werden. In diesem Stadium jedenfalls wird die Zelle dem Lymphstrom anheimgegeben; immer wachsend, immer mehr von Zelleinschlüssen und Zellresten und blauen Farbklumpen ausgefüllt, findet sie sich in dem Lymphsinus, in kleinen Lymphknoten, in den lymphoiden Zwikkeln, die dem Hoden, Nebenhoden, der Nebenniere aufsitzen, an Milz- und Nierenhilus und in den tâches laiteuses des großen Netzes. An diesen Stellen trifft man die Zelle in ihrem Überreife- und Zerfallsstadium.

(Auch jene, den erwähnten Organen aufsitzenden Zwickel dürfen wohl, gleich dem lockeren Hilusgewebe, dem lymphoiden Apparat zuzurechnen sein, als welchen Weidenreich das gesamte Peritoneum bezeichnet, mit dessen Füllgewebe diese Bezirke räumlich zusammenhängen.)

Organkapseln:

Von den Kapseln der Organe ist zu bemerken, daß sie in einer Reihe von Bildern der nicht

überimpften Tiere nur blaue Granula in ihren Bindegewebszellen führen, nämlich der Mäuse vom 5., 10 und 18. VII. und der Ratte vom 21. V., 25. V. und 14. VII., so daß die violett oder allein rot gefärbten Zellen (Niere) innerhalb der Organe mit dem Himmelblau der Kapselzellen kontrastieren.

Das Bild ändert sich bei den überimpften Tieren, die Kapselzellen nehmen beide Farben oft in unreinen Tönen (Blutpigmentbeimischung) auf. Bei den Mäusen vom 27. und 28. VII. sind die Kapseln der intra-abdominalen Organe in dicke Schwarten unrein violett gefärbter, mehrschichtiger Zellagen verwandelt.

Als das normale Verhalten der Kapselzellen bei richtiger Dosierung der beiden Farbstoffe muß das oben Erwähnte betrachtet werden.

Wo die Silberimprägnation ausgeführt worden ist, werden über diesen farbigen Zellagen die Silberzellgrenzen des ungefärbten Serosaendothels sichtbar, das die unveränderte Form der membranartig ausgezogenen und verbundenen Zellen erkennen läßt.

Als Fazit aus der Summe der Erscheinungen, wie sie der lebende Organismus im Kampf gegen körperfremde Farbstoffe — und zwar hier gegen zwei Farben verschiedenen Charakters — darbietet, bringt diese Vitalfärbung eines der segensreichsten Prinzipien seiner Selbstverwaltung zum

bildlichen Ausdruck, nämlich die ihm innewohnende schützende Kraft, die den mit den Lebensfunktionen betrauten Organen und Organzellen Schädigungen durch körperfremde Substanzen ganz, oder in zweckdienlicher Auswahl des Zulässigen, fernzuhalten vermag. Ihre Funktion kann ungestört von statten gehen, ein in ihrer Umgebung überall vorhandenes Zellgewebe übernimmt die Aufgabe, solche Stoffe abzufangen und fortzuschaffen, resp. zu verarbeiten.

Die Vitalfärbung hebt das Gewebe, das vornehmlich im Dienst dieser Schutzkraft steht, das Bindegewebe in seinen zelligen Elementen, bildlich sichtbar, zu einer in der neueren Literatur vielfach betonten hohen Bedeutung heraus. Eine gewissermaßen innere Exkretion der Farbstoffe in Zellen dieser Gewebe hinein findet statt; die funktionierenden Organzellen bleiben frei. In welcher Weise dieses im ganzen Organismus verbreitete Gewebe und in welche zelligen Elemente dasselbe beide Farben verschiedenartig aufnimmt, wird bei Besprechung der Zellarten erwähnt werden. Zunächst seien hier die Differenzen im Verhalten ganzer Organe oder Organsysteme gegenüber den Farbstoffen hervorgehoben. Dank der Tätigkeit interstitieller Gewebszellen als Farbstoff-Abfänger, gilt die Regel: „die funktionierenden Organzellen bleiben frei". Sie bleiben frei mit Ausnahmen, vor allem mit Ausnahme des Organs, das spezifisch im Dienst der äußeren Exkretion gelöster Stoffe steht und das somit das erste und schnellste Mit-

tel zur Entgiftung des Organismus repräsentiert: der Niere. Und in ihr zum zweitenmal bringt diese Doppelfärbung mit einem giftigen und einem ungiftigen Farbstoff jenes vorwaltende Prinzip des Schutzes gegen das schädlichste zu einem merkwürdig klaren Ausdruck: die Zellen, die die Funktion des Organs tragen, die sezernierenden Epithelien der Tubuli contorti, nehmen bei Vitalfärbung mit Karmin allein das Karmin, mit Pyrrholblau allein das Pyrrholblau auf; werden aber beide Farbstoffe zu gleichen Teilen gemischt injiziert, so wählen sie das giftige Karmin allein aus: in rein roten Körnchen liegt es in den Epithelien, als leuchtend rote Massen im Lumen der Tubili recti, der Harn ist rot; das „unschädliche" (Goldmann) Pyrrholblau wird einstweilen in Körperzellen deponiert.

Der Organismus, dem eine gleiche Mischung beider Farben subkutan oder intraperitoneal einverleibt wird, vermag die beiden Komponenten voneinander zu trennen, den schädlicheren Stoff so rasch wie möglich — in den Grenzen der Ausscheidungsfähigkeit der Nieren-Epithelien — zu exzernieren, den anderen einstweilen zurückzuhalten.

Schulemanns Auffassung, daß rein physikalisch, auf verschieden schnellem Diffusionsvermögen zweier Farben, das Auftreten getrennt-farbiger Granula bei Doppelfärbung beruhe, wird hier durch die Tatsache widerlegt: denn in keinem Stadium der Impfung bei all diesen monatelang

in Intervallen geimpften Tieren treten im Nierenepithel blaue Granula neben roten auf, was im gegebenen Zeitpunkt der Diffusion des blauen Farbstoffes der Fall sein müßte. Wohl aber tritt bei Tieren, die so wenig Karmin erhielten, daß das gesamte Nieren-Epithel nicht zu seiner Ausscheidung verwandt werden braucht, blaue Granulafärbung im einzelnen — dann aber nur blaue in den ganzen gewundenen Harnkanälchen auf, neben welchen andere Harnkanälchen rein rot granulierte Epithelien haben. Diese Sonderung nach Harnkanälchen allein widerlegt die Diffusionstheorie, wie die verschiedenartige Farbaufnahme in den verschiedenen Zellen überhaupt. Und selbst angenommen, daß es nicht dieselben Granula sind, die das Karmin und die das Pyrrholblau aufnehmen (wie z. B. die Altmannschen Granula als differente Gebilde von den bei trüber Schwellung auftretenden Eiweißkörnchen durch die Essigsäureprobe erweisbar sind; Dürck: „Atlas der path. Histol."), so bewiese gerade dieses Inkrafttreten nur der einen oder nur der anderen Reihe dieser Gebilde ihren Eigencharakter — ihre besondere chemische Konstitution, falls ungleichartige Granula der Aufnahme verschiedener Farbstoffe dienen, ihre besonderen physiologischen Fähigkeiten, falls dieselben Granula je nach Zweckmäßigkeit für den Gesamtorganismus die eine oder die andere Farbe elektiv aufzunehmen vermögen.

Soweit die Niere die Karminausscheidung

nicht bewältigen kann, verfügt der Körper noch über ein zweites Organsystem, das Karmin allein aufnimmt, das Pyrrholblau ganz ablehnt: das Knochengewebe des gesamten Knochensystems (nicht das Knochenmark), nebst den am lebenden Tiere schon als leuchtend rot auffallenden Zähnen. Wahrscheinlich wird dieses Karmin zum Teil nach und nach an die Niere abgegeben, denn frisch untersuchte Knochensplitterchen zeigen unter dem Mikroskop diffuse Rotfärbung, also wohl eine flüssige labile Speicherung des Karmin allein im Knochengewebe, während im entkalkten Knochen nur noch die Karminfärbung der Knochenkörperchen, auch diese diffus und rein rot, übrig ist, in demselben leuchtenden Rot, mit dem die Kerne toter Zellen (Epithelien) und besonders toter Endothelzellen vom Karmin allein imprägniert werden.

Es ist das die dritte Möglichkeit, die der Organismus findet, um den giftigen Farbstoff den lebenden Zellen fernzuhalten: tote Zellen, in diesen besonders der Kern, und nekrotische Bezirke fallen durch intensive Rotfärbung auf. Während die umgebende Regenerationszone durch Zellen vom Fibroblastenchararkter mit vornehmlich violetten, aber auch Zellen mit nur himmelblauen Granula gebildet wird.

Das giftige Karmin wird also vom Organismus von der ungiftigen Farbe getrennt, um an das exzernierende Organ, die Niere, zur Ausscheidung, an das zum Gerüstwerk erstarrte Bindegewebe, den Knochen, zur einstweiligen Speicherung, und an tote Gewebe abgegeben zu werden.

Daneben wird regelmäßig ein Rest Karmin von jenen Zellgattungen aufgenommen, deren Eigenart darin besteht, daß sie beide Farbstoffe gemischt (in violetten Granula, eventuell neben rein blauen Granula) speichern; sie gehören den interstitiellen Geweben an, mit Ausnahme einer Epithelzelle drüsigen Charakters, dem Epithel des Plex. chor.

Organe, die Vitalfarben in Parenchymzellen aufnehmen.

Als drüsiges Organ betrachtet, ist der Plex. chor. das wesentlichste der Organe, die außer der Niere, als Ausnahme von der allgemeinen Regel, Farben in Parenchymzellen aufnehmen. Es seien hier die Organe eingefügt, die das als Regel tun oder ausnahmsweise tun können:

1) Der Plex. chor. in staubfeine aber distinkte Granula mit gleicher Aufnahmefähigkeit für beide Farbstoffe; die Granula sind fast ausschließlich violett, sind echte Granula, distinkt gefärbt und scharf umschrieben, im Gegensatz zu Leber- und Nebennierenepithelien, deren Farbkügelchen blaß, undeutlich, Sekrettröpfchen ähnlich sehen.

2) (Nach Schulemann und Goldmann.) Die Hypophyse ganz analog den Plexusepithelien.

3) (Nach Schulemann.) Die Epithelkörperchen, die Glandulae parathyreoideae.

4) Die Leber, nur als Ausdruck einer Zellschädigung, denn nur kranzförmig um die Zentralvene findet sich nur ausnahmsweise in weni-

gen Leberzellen das Pyrrholblau allein, niemals Karmin in Leberzellen. Denselben Prädilektionssitz um die Zentralvene haben krankhafte autogene Pigmente, z. B. das Lipofuscin bei beginnender brauner Atrophie, usw.

5) Die Nebenniere: In den Epithelien der Zonula glomerulosa, ebenfalls nur das Blau in ebenso feinen blassen Körnchen und zwar in der Hälfte der untersuchten Fälle.

In allen Epithelzellen sind die Granula staubfein, während aber im Epithel des Plex. chor. beide Farben (innersekretorisch) verarbeitet werden, nehmen die empfänglichen Epithelien von Leber und Nebenniere nur das Pyrrholblau auf; das Abfangen des Karmin ist interstitiellen Zellen vorbehalten: in der Leber den Kupferschen Sternzellen, in der Nebenniere Zellen der adventitiellen Lymphscheiden und Lymphkapillaren des Marks.

Epitheliale Parenchymzellen nehmen also körperfremde Farbstoffe in denjenigen Organen auf, die sich an Nährstoffzufuhr oder — -speicherung für den Gesamtstoffwechsel beteiligen (in der Leber Speicherung von Glykogen und Fett, in den Nebennieren-Rinden-Epithelien von Fett) oder für bestimmte Organe (im Plex. chor. und den Epithelien der Hypophysenzwischenzone: Glykogen): in den Organen also, die, neben oder ohne eine äußere Sekretion, im Dienst einer inneren Sekretion stehen (Goldmann); im letzten Sinne die Epithelkörperchen. Alle diese Organe sezer-

nieren Stoffe, die für die Ernährung oder das organische Zusammenwirken der Organe notwendig sind, und retinieren schädigende Stoffe (welch letztere Aufgabe in der Leber der Kupferschen Sternzelle zukommt). In diesem Sinne berühren sich ihre Eigenschaften mit denen der vital färbbaren Bindegewebszelle, deren innersekretorische Funktion die später näher erwähnte neue Literatur hervorhebt, deren Funktion als Abfänger körperfremder Substanzen (Farbstoffe, Rußpartikel usw.), verbrauchter oder unverwertbarer Substanzen, die Vitalfärbung und die Beobachtungen der Pigmentspeicherungen und Phagozytose zum Ausdruck bringt.

Im Bilde der Doppelfärbung sondern sich die Organe und Gewebe (physiologische Verhältnisse vorausgesetzt) in vier Gattungen.

I. Organe und Gewebe, die das Karmin allein aufnehmen: a) Niere, b) Knochen, c) tote Zellen, passiv.

II. Organe, die beide Farbstoffe nie aufnehmen: a) Gehirn- und Zentralnervensystem, b) der Embryo in seinen Hüllen, c) die Langerhansschen Zellinseln des Pankreas.

III. Organe, die das Pyrrholblau allein aufnehmen: a) Herz, b) Hoden.

IV. Zellgattungen, die beide Farben gemischt (violett) in dieselben Zellelementarkörper oder gemischt in einer Zelle, aber zum Teil in gesonderte Granula dieser selben Zelle, aufneh-

men: a) Zellen der interstitiellen Gewebe, b) Epithelien des Plexus chorioideus.

I. Die Organe und Gewebe, die das Karmin allein auswählen, wurden besprochen. Es waren Niere und Knochen (passiv Nekrosen und Kerne toter Zellen).

II. Das erste der Organe, die unter physiologischen Verhältnissen gegen beide Farbstoffe absolut geschützt sind, ist das Gehirn und Zentralnervensystem. Nur Umgehung des Plex. chor. und der Hirnhäute durch Lumbalinjektion von Vitalfarben (Goldmann) kann zur Färbung des Gehirns führen — und führt zum Tode des Tieres. Auf keinem anderen Wege, auch bei den an Überimpfung mit Vitalfarben zugrunde gehenden Tieren ist Vitalfärbung des Gehirns jemals zu erreichen.

Einer gleich undurchdringlichen Schutzwehr gegen beide Vitalfarben erfreut sich im weiblichen Organismus der Embryo in seinen Fruchthüllen (Ribbert, Goldmann). In dem einzigen von mir gefundenen Embryo jüngster Entwicklung sind die fötalen Zellen, die der Grenzmembran entsprechen dürften (?), nur blau gefärbt: auch in diese Schutzzellage dringt das Karmin nicht mehr ein.

Immer von beiden Farbstoffen frei sind drittens auch die — in dieser Hinsicht als kleine Organe sui generis sich manifestierenden — als Blutgefäßdrüsen angesprochenen Langerhansschen

Zellinseln des Pankreas, wie dicht und reichlich auch vital gefärbte Zellen sie umdrängen.

Tschassownikow*) hat nach Unterbindung des Ductus pancreaticus ein Zugrundegehen der Pankreasdrüsenzellen bei vollständigem Erhaltenbleiben der Langerhansschen Zellineseln als konstante Regel festgestellt und diese Gebilde als Organe sui generis erwiesen, die aus unbekannten Gründen ins Pankreasgewebe eingelagert sind, ohne sich an Funktionen und Funktionsstörungen der Pankreasdrüse zu beteiligen. Die Vitalfärbung bringt diese Verhältnisse gleichermaßen zur Anschauung.

III. Die dritte Gattung repräsentieren zwei Organe, die geschützt sind gegen das Eindringen des giftigen Karmin, zugänglich aber, seitens interstitieller Zellen, für das unschädlichere Pyrrholblau, nämlich das Herz und der Hoden.

Es ist gewiß kein Zufall, daß die Zentralorgane für die Erhaltung des psychischen und physischen Lebens und der Art vor dem giftigen der beiden zugeführten Farbstoffe absolut geschützt sind. Das Zentralnervensystem ist gegen beide Stoffe geschützt. Hier könnte der Abschluß ein durch die Hirnhüllen bedingter rein mechanischer sein; daß dem nicht so ist, dafür spricht die aktiv sekretorische Tätigkeit der Plexusepithelien, die

*) Tschassownikow: Über die histologischen Veränderungen der Bauchspeicheldrüse nach Unterbindung des Ausführungsganges.

Farbstoffe zurückhalten, Glykogen in den Liquor sezernieren. Ganz analog liegen die Verhältnisse für den Embryo. Hinsichtlich der beiden anderen Organe aber, Herz und Hoden, beweist ihre Zugänglichkeit für das Pyrrholblau, den relativ unschädlichen Farbstoff, daß Abwehrvorrichtungen chemischer (fermentativer?) Art gegen den giftigen Farbstoff, dem Zellprotoplasma innewohnend, hier nur als wirksames Moment angenommen werden können.

Im Herzen ist dieser Schutz ein absoluter: weder Endothelien der interstitiellen Saftspalten noch Wanderzellen der Gefäßscheiden enthalten jemals Karmin. Immer sind diese Zwischenzellen rein himmelblau granuliert.

Im Hoden enthalten die Fortsetzungen der fibrösen Kapsel im Organ nur auf kurze Strecken karminführende Bindegewebszellen, die sich nach dem Zentrum des Organs hin rasch verlieren.

Die Hodenzwischenzelle, zunächst die einzige vital färbbare Zelle des Hodens, nimmt nur Pyrrholblau allein auf. Später nehmen auch Endothelien der interstitiellen Saftspalten, in denen die Zwischenzelle liegt, Farbe auf, auch diese himmelblau, viel zarter, oder violettblau.

Eine elektive Durchlässigkeit und Undurchlässigkeit der endothelialen (respektive epithelialen) Hüllen dieser Organe für je einen der beiden Farbstoffe anzunehmen, ist deshalb unzulässig, weil das gesunde Serosaendothel nach literarischen Angaben (Renaut,

Ribbert, Goldmann) und wo immer es von mir durch Silberimprägnation seiner Zellgrenzen sichtbar gemacht wurde, niemals Vitalfarben (weder Pyrrholblau noch Karmin) im Protoplasma enthält. Es ist für den Hoden auch deshalb unzulässig, weil die subendotheliale Bindegewebskapsel Karmin in ihren Zellen führt. Das Hodenparenchym und seine Zwischenzellen unmittelbar unter der Kapsel ziehen dem Vordringen des Karmin die Grenze. Es liegt nahe, in der Hodenzwischenzelle — einer Fermentbildung durch dieselbe — diese Schutzkraft des Organs gegen den schädigenden Farbstoff zu suchen. Ihre freie Lage in den interstitiellen Lymphspalten, ihre glattrandig runde oder rundeckige Form, ihre vitale Färbbarkeit und Fähigkeit zur (geringen) Phagozytose stellt sie der vital färbbaren Wanderzelle aller lockeren Bindegewebe an die Seite, ihr bekanntes und in einigen dieser Bilder durch Vakuolen zum Ausdruck gebrachtes Speicherungsvermögen für Fett (wie auch für eiweißartige Krystalloide) läßt sie als Nährstoffträgerin für das Organ, als ein Organ der inneren Sekretion, erscheinen: ihre Eigenart der vital färbbaren Wanderzelle gegenüber liegt in ihren derberen gleichmäßig runden, in Form den Mastzellgranula ähnlichen (aber vital färbbaren) Granula, von denen sie dicht und gleichmäßig (wie die Mastzelle) erfüllt ist, in der spärlichen Phagozytose — lauter Eigenschaften, in denen sie mit der Pankreaszwischenzelle übereinstimmt — und in ihrer

Abwehrfähigkeit gegenüber dem Karmin für sich und anscheinend auch für das Hodengewebe. Daß in ihr diese Fähigkeit und zwar in einer Fermentbildung liegt, ist zu vermuten, nicht zu entscheiden.

Zu bedenken ist aber, daß im Herzen diese Schutzwehr gegen Karmin, bei Aufnahmefähigkeit für Pyrrholblau, eine stets absolute, ausnahmslose ist, trotzdem in seinen Interstitien ein der Hodenzwischenzelle ähnliches Instrument nicht vorkommt, nur spärlich Wanderzellen um Gefäße und die zarten staubfeinen, himmelblau granulierten Zellen des Perimysium, deren Färbung auch sehr gering sein kann. Es wäre in diesen perimysialen Zellen oder schließlich in den Organzellen selbst der Schutzstoff gegen das Karmin zu suchen. Das Nächstliegende wäre auch hier, in den endo(epi-)thelialen Hüllen des Herzens die Schutzstoffbildner zu vermuten; es steht aber die Straße entlang den Gefäßscheiden ins Organ beiden Farbstoffen offen, und das Serosaendo(epi-)thel müßte dann überall diese Fähigkeit besitzen; dem widersprechen die Verhältnisse im Hoden, trotzdem derselbe nicht vollständig vom Peritonealendothel überkleidet ist, und trotzdem das subendotheliale Bindegewebe der fibrösen Kapsel massenhaft Karmin enthalten kann, ist das Organinnere davon frei.

Schon erwähnt wurden die beiden Organe, deren Parenchymzellen für Pyrrholblau zugänglich, gegen das Karmin aber geschützt sind: Die Leber- und Nebenniere. Die Zellen, die hier

das Karmin abfangen, (in der Leber die Kupfersche Sternzelle) leiten zu der vierten Zellgattung über, nämlich zu den Zellen, die beide Farben gemischt aufnehmen, das sind außer den Epithelien des Plex. chorioid., Zellen der interstitiellen Gewebe. Da hier eine Reihe verschiedenartiger vital färbbarer Zellen sich finden, leitet ihre Besprechung zu der der einzelnen vital färbbaren Zellarten über, aus denen die interstitiellen Gewebe sich zusammensetzen.

(Daß in der vielfältigen Art der Farbaufnahme dieser verschiedenen interstitiellen Zellen zwei Typen sich deutlich voneinander differenzieren, also zwei Unterarten der vierten Gattung sich unterscheiden, ist zum Teil aus den Bildern dieser Doppelfärbung direkt ersichtlich, zum andern Teil als wahrscheinlich anzunehmen: Es sondern sich die interstitiellen Zellen, die beide Farben aufnehmen, in zwei Unterarten a) in eine Zelle bindegewebigen Charakters, die in buntem Durcheinander beide Farben in Granula, Klumpen und Einschlüssen aller Formen, Größen und Farbennuancen enthält, die phagozytiert und zur Wanderzelle wird, und b) einer zarteren gestreckten Zelle endothelialen Charakters, die in ganz gleichartige, gleichgroße, feinere Granula beide Farben — immer nur gemischt rein violett — aufnimmt, die nicht phagozytiert und im gesunden Tier nicht zur Wanderzelle wird: und die einer Lymphkapillar- bezw. Lymphspalt-Endothelzelle entspricht: ein Kapillarendothel, das sich vom Kapillarendo-

thel der Blutgefäße und vom Endothel der serösen Höhlen, wie auch anderseits von der Bindegewebszelle durch sein spezifisches Verhalten den Vitalfarben gegenüber unterscheidet.)

Zellarten.

Die Vitaldoppelfärbung bringt eine auffallende Mannigfaltigkeit in Art und Auswahl der Farbstoffaufnahme seitens der einzelnen Zellarten zum Ausdruck, die ihre physiologische Bedeutung haben muß und wahrscheinlich auf der chemischen Eigenart der Zellelementarkörper, „Granula", beruht, die Träger dieser Zellfunktion sind.

Daß diese gefärbten Granula nicht suspendierte Farbkügelchen, sondern präformierte Zellorgane sind, bewies H. Ribbert, der in der vorerwähnten Abhandlung über seine Karminvitalfärbung schreibt: „Legt man die Schnitte in Ammoniak, so blassen die roten Granula zu farblosen ab, ohne zu verschwinden."

Nach dem Charakter dieser Granula sondern sich die vital färbbaren Zellen in eine Reihe von Zellgattungen, deren Farbaufnahme eine eigenartige ist, und von diesen wieder lassen sich Gruppen ähnlichen Charakters zusammenfassen, andere bleiben vereinzelt oder bilden Übergänge — auch zu den vital nicht färbbaren Zellen.

Wanderzellen.

Pyrrholzelle.

Goldmann charakterisiert die vital färbbare

Wanderzelle, seine „Pyrrholzelle“ als „histiogene Wanderzelle“, die sich durch ihre vitale Färbbarkeit von der hämotogenen Wanderzelle unterscheidet. Der Charakter dieser Zelle, also der großen, runden oder polymorphen lokomotionsfähigen kontraktilen, phagozytierenden Zelle mit vital ungefärbtem Kern und vital färbbaren Granula im Protoplasma, ändert sich bei meiner Doppelfärbung nur insofern, als sie auch violette Granula neben gröberen blauen enthält, und tote Zellen oder Zellreste in beiden Farben beherbergt, manche noch als Lymphozyten oder Leukozyten kenntlich, besonders häufig Zellen mit diffusbläulichem Protoplasma und leuchtend rotem Kern, oder nur rote Zellkerne. In dieser so charakterisierten Zelle — (Zellen abweichenden Charakters werden später erwähnt) — sind keine roten Blutkörperchen anzutreffen. Ihre Bahn ist der Lymphstrom in seinen kapillären Gebieten: Lymphscheiden der Gefäße, Lymphsinus und Pulpa der Lymphdrüsen (Lakunen und Pulpa der Milz), Lymphspalten der lockeren Bindegewebe, interstitielle Spalträume epithelialer Drüsen, der Muskulatur des Zwerchfells usw. — niemals die Blutbahn; auch in ihren feinsten Kapillaren ist zwischen roten Blutkörperchen eine vital gefärbte Zelle nie anzutreffen. Aber auch im Lumen größerer Lymphgefäße, z. B. Chylusgefäßen des Mesenteriums fand ich sie nicht; daß sie im Ductus thoracicus nicht zirkuliert, ergibt sich daraus, daß sie im Ausmündungsgebiet desselben, im Venen-

system, fehlt. Das Wandern der Zelle beschränkt sich also auf die Lymphkapillaren und Lymphspalten der lockeren Bindegewebe. In den Sinus der Lymphdrüsen, in nekrotischen Bezirken findet man sie häufig im Zerfall: zwischen Massen farbigen Detritus liegen dann noch erhaltene Makrophagen mit Einschlüssen aller Art und Farben. Diese Wanderzelle repräsentiert das Reife- und Altersstadium einer im lockeren Bindegewebe überall anzutreffenden Zelle, soweit diese Bindegewebe nicht Organen oder Kavitäten angehören, die durch besondere endotheliale Grenzmembranen oder andere Schutzvorrichtungen (Zentralnervensystem und Leptomeninx) gegen den Gesamtlymphstrom des Organismus abgeschlossen sind (hier läßt erst Farbinjektionen in den Lumbalsack diese Zellen auftreten).

Rotbraun granulierte Wanderzelle:

Immer in ihrer Begleitung, falls überhaupt in dem betreffenden Tier vorhanden, bewegt sich jene schon erwähnte Wanderzelle, die durch Vitalfärbung nicht sichtbar gemacht, unter Nachfärbung mit Bismarckbraun, zur auffälligsen, (Lakunen und Pulpa der Milz), Lymphspalsten Erscheinung des mikroskopischen Bildes wird, und daher hier eingeschaltet werden muß: eine Zelle mit ungefärbtem Kern, deren Protoplasma mit intensiv rotbraunen groben, glänzenden, gleichgroßen, kreisrunden Granula dicht und gleichmäßig erfüllt ist. Ihre Form gleicht der der vital gefärbten Zellen, zwischen denen sie sich

findet, und zwar liegt häufig eine solche Zelle einer vital gefärbten Zelle — wie zum Stoffaustausch — angeschmiegt. Ihr keilförmiger, häufiger länglich ovaler, manchmal fischartig gekrümmter Körper verrät ihre Beweglichkeit. Diese Zelle phagozytiert niemals und enthält keine Vakuolen; sie läßt ihre rotbraunen Granula unverändert aus dem Zelleib austreten und verstreut sie ins umgebende Gewebe. Mit ähnlicher, aber geringerer Intensität färbt das Bismarckbraun die Sekretgranula rein seröser Drüsenepithelien (Parotis, viel weniger des Pankreas), die Köpfchen der Spermatozoen und Kernbestandteile der Spermatosomen. Sie ist also anscheinend eine Eiweißstoffe zuführende, nicht, wie die vitalfärbbare Wanderzelle, eine Zerfallstoffe abführende Zellart. Die Ähnlichkeit ihrer Form und ihre Vergesellschaftung mit der vitalfärbbaren Wanderzelle ließ die Vermutung aufkommen, daß es sich hier um eine mit Vitalfarben imprägnierte Zelle handeln könnte, die den Färbstoff in ihren Granula zu einer farblosen Substanz chemisch umgewandelt hätte. (Die Oxydasereaktion ist einstweilen mißlungen.) Auf ihre Ähnlichkeit mit der Mastzelle aufmerksam gemacht, machte ich die May-Grünwald-Färbung, die positiv ausfiel (Zellgranula tief veilchenblau) und die Färbung mit metachromatischem Methylenblau, die negativ ausfiel: (Zellgranula nicht rot, sondern tief himmelblau). Bei Giemsa-Färbung waren sie eben-

falls dunkelveilchenblau. Nach Unna Pappenheim (Plasmazellfärbung) schwarz-violett, nicht rot, also negativ. Da die metachromatisch Methylenblaufarbe nicht einwandfrei war, sprechen diese Färbungen für die Natur der Zelle als mastzellenähnlichem Körper. Dafür spricht auch ihr Vorkommen; denn sie findet sich in großer Menge in gesunden, nicht überimpften Tieren mit regem, gesundem Stoffwechsel (gravide Maus) und fehlt ganz oder fast ganz in den geschädigten Tieren, deren Stoffumsatz darniederlag. Sie findet sich reichlich im lockeren Bindegewebe, besonders auch intermuskulär, auch reichlich im Herzmuskel. Ferner interstitiell im Nebenhoden, nicht im Hoden, im graviden Uterus, in den Organkapseln, um Gefäße und Drüsenausführungsgänge (Submaxilaris) und in den Lymphsinus der Lymphdrüsen gesunder Tiere, dieselben manchmal ausfüllend. Sie fehlt in Leber, Niere, Nebenniere, ist selten in der Milz, kommt vor in der Dura, in Begleitung von Gefäßen, nicht in der Leptomeninx. Sie stößt ihre unveränderten Granula bei erhaltenem Zelleib ins Gewebe aus: das beweist die Giemsa-Färbung, bei der die Zellgranula blau, manchmal nur wenige im homogen-rosa gefärbten, glattrandigen Protoplasmaleib liegen. Sie ist eine Nährzelle, die Zerfallsprodukte nicht aufnimmt, eine „Mastzelle" im Sinne des Wortes, im Gegensatz zur vital gefärbten Wanderzelle, deren phagozytierende, Pigmente und kör-

berfremde Farbstoffe aufnehmende Eigenschaft allein, deren bevorzugte Lagerung um abführende Gefäße, deren Fehlen im interstitiellen Gewebe des an sich exkretorischen Organs, der Niere, und deren regelmäßiger Zerfall im Übereifestadium sie wohl als vornehmlich im Dienst der Exkretion verbrauchter oder unbrauchbarer Stoffe stehende Zelle hinlänglich charakterisiert. Vornehmlich, selbstverständlich nicht ausschließlich: daß gleichzeitig eine Verarbeitung und Umwandlung von Stoffen eine, wie Goldmann sagt, „innere Sekretion" stattfindet, ist wohl außer Zweifel.

Goldmann schreibt: „Die Vitalfärbung differenziert eine histiogene Wanderzelle von der hämatogenen." Demnach müßte die rotbraun granulierte Wanderzelle (da jedenfalls die Mutmaßung einer intra-granulären Entfärbung des Vitalfarbstoffes von der Hand zu weisen ist) als vital unfärbbare Zelle der hämatogenen Reihe zugerechnet werden. Sie ist aber im kreisenden Blut, gleich der vital färbbaren Zelle, niemals anzutreffen; sie folgt dem Lymphstrom wie diese, oder liegt mit ihr in Lymphspalten der Gewebe. Sie ist aber nicht sessil mit Ausläufern im Gewebe verankert, wie die Vitalzelle, anzutreffen: wo sie kurz verästelt anzutreffen ist, scheinen diese Zacken dem Ausstreuen der Granula zu entsprechen. Sie ist in keinem Jugend-, keinem Zerfallstadium, sondern nur in der beschriebenen, sich immer glei-

chenden Beschaffenheit aufzufinden. Demnach liegt es nahe, die Zelle als einen Funktionszustand einer Wanderzelle aufzufassen, die in ihrer jugendlichen Form die spezifischen Granula noch nicht enthält. Aber auch Übergänge irgendeiner Bindegewerbszelle in diesen Funktionszustand sind nicht zu beobachten, man findet sie immer im fertigen Stadium. Nur die Farbintensität ihrer Granula ist verschieden stark. Key und Retzius erwähnen das häufige Vorkommen einer großen, grob granulierten Wanderzelle im Gewebe der Ratte: sie dürfte mit dieser Zelle identisch sein. Wo aber ist ihre Wiege und ihr Grab?

Nachträglich las ich das Kapitel, das Al. Maximow*) in seiner Schrift: „Die Zellformen des lockeren Bindegewebes" der Mastzelle widmet. Die Beschreibung, die er von derselben nach Färbung in alkohol. Thioninlösung entwirft, deckt sich, abgesehen von der Farbe der Granula, die bei seiner Färbung rotviolett ist, fast vollständig mit meinen Beobachtungen, und das besonders im Hinblick auf ihr Vorkommen, so daß die Identität dieser rotbraun granulierten Zellen mit den Mastzellen hiernach zweifellos erscheint.

Er unterscheidet von ihr einen hämatogenen Mastleukozyten, den er aber bei der Maus gar nicht, bei der Ratte nur ausnahms-

*) Maximow: Über die Zellformen des lockeren Bindegewebes, in Archiv für mikr. Anat. 1906.

weise im Blut fand. Die histiogene Mastzelle fand er reichlich im Knochenmark der Ratte — nicht der Maus; bei Embryonen fand er Mitosen darin, bei erwachsenen Tieren „nur zweimal bei Katzen". Er vertritt die Hypothese ihrer Funktion als „einzelliger Drüse" und läßt die Frage nach ihrer Herkunft offen.

Grünblaue Wanderzelle:

Dem zuerst genannten, vitalfärbbaren Makrophagen sehr nahe steht jene Wanderzelle von runder Form und gleicher Größe, deren Granula aber durch ihre ausgesprochene grünblaue Farbe auffallen; oft enthält sie freies Blutpigment. Sie kommt nur vor in der Pulpa der Milz und im perialveolären Gewebe der Lungen, wo sie oft Kohlepigment enthält.

Sind um Gefäße und Bronchien der Lunge vitalgefärbte Zellen vorhanden, so kontrastiert ihr Violett oder Blau mit dem blassen Grünblau der interalveolären Zellen.

Wanderzellen mit bernsteingelb lichtbrechenden Granula:

Um ihren Charakter zu bestimmen, bedarf es der Beschreibung der Zellen, mit denen sie vergesellschaftet ist. In der Milzpulpa liegt sie zwischen gleichgeformten Wanderzellen, die rote Blutkörperchen oder Blutpigment enthalten, und Zellen, die von bernsteingelben, lichtbrechenden Granula dicht erfüllt sind und Blutpigment daneben enthalten können. Die vom Bernsteingelb

bis zur Farblosigkeit abblassenden Granula sind kugelrund, von gleicher Größe und starkem Glanz. Fettkügelchen können sie nicht entsprechen, da die Schnitte im absoluten Alkohol entwässerten. Auch diese Zelle findet sich in der Lunge perialveolär.

Von diesen vier Zellen, der grünblauen, der blutkörperchenhaltigen, blutpigmenthaltigen und der von gelben Granula erfüllten Zelle, sind zwei ohne weiteres als Zerstörerinnen roter Blutkörperchen kenntlich. Die Zelle mit den gelben Granula, die zu klein scheinen, um ausgelaugten Blutkörperchen entsprechen zu können, ist wohl nur als blutpigmentumwandelnde Zelle deutbar. In ihr ein Vorstadium der rotbraun granulierten (Mast-)Zelle zu vermuten, ist nicht angängig, da sie sich von den blutkörperchen- und blutpigmenthaltigen Zellen zu wenig unterscheidet. Träger dieser ihrer Funktion sind präformierte Granula, die vom Bernsteingelb bis zur Farblosigkeit abblassend, lichtbrechend sichtbar sind. Jedenfalls sind histiogene Zellen an der Zerstörung roter Blutkörperchen vornehmlich betätigt: das beweist die Gleichheit von Kern und Form mit der vital färbbaren Zelle und ihr oft sichtbares Hervorgehen aus retikulären Zellen, die, so beansprucht, Farbstoffe nicht mehr aufnehmen. Naheliegend ist nun wohl die Deutung der vierten, der grünblauen Zelle. In Form den Makrophagen und den Blutpigment umwandelnden Zellen gleich, ist ihr Vorhanden-

sein gebunden an die Bezirke, in denen rote Blutkörperchen sich ansammeln: die Milzpulpa und die von Blutkapillaren umsponnenen Lungenalveolen. Da die Zellen auch freies Blutpigment enthalten, ist anzunehmen, daß das Grünblau ihrer vital gefärbten Granula aus einer Mischung von blauer Farbe und gelbem Blutpigment entsteht. Sie wäre somit das überleitende Glied einer Kette vom vitalgefärbten Makrophagen zur vital nicht mehr färbbaren histiogenen Zerstörerin roter Blutkörperchen.

Darf also die rotbraun granulierte Zelle als histiogene Wanderzelle betrachtet werden, die Vitalfarben nicht aufnimmt, so wäre die Zelle mit hellgelb lichtbrechendem Granula und großem, ovalen blassen Kern, resp. die blutpigment- und blutkörperchenhaltige Zelle die zweite histiogene Wanderzelle, die ebenfalls Vitalfarben nicht annimmt. Vielleicht nur, weil ihre Bindungsfähigkeit schon durch einen autogenen Farbstoff beansprucht ist. In Bezirken extravasierten Blutes, z. B. in der Muskelwand des graviden Uterus, habe ich die gelblichtbrechend granulierte und blutpigmenthaltige Zelle, nicht aber die grünblaue Wanderzelle angetroffen. Es scheint also diese Mischung von Vitalfarbstoff und Blutfarbstoff in denselben Granula derselben Zelle gebunden zu sein an besondere chemisch-physiologische Bedingungen, wie sie nur in der Milzpulpa und in den perialveolären Lungenbezirken gegeben sind. Aller-

dings haben auch Zellen in der blutgefäßreichen Zone der Nebenniere grünlichen Ton.

Zwischenzelle des Hodens:

Die Zwischenzelle des Hodens unterscheidet sich von der vitalfarbigen Wanderzelle in ihrem sich abrundenden und loslösenden Stadium vor allem dadurch, daß sie nur Pyrrholblau, nicht Karmin aufnimmt: ihre Granula sind intensiv-blau, grob und gleichmäßig groß, wie Mastzellgranula (in der Form); die Zelle phagozytiert wenig, ist oft von Vakuolen durchsetzt und wabig (extrahiertes Fett). Nach Kölliker (Handbuch der Gewebelehre) enthält die Hodenzwischenzelle gelbbraunes Fett neben Kristalloiden.

Zwischenzelle des Pankreas:

Ähnliche morphologische und physiologische Eigenschaften zeigt die Pankreaszwischenzelle: als Wanderzelle durch ihr reihenweises Einwandern von der Kapsel her zweifellos charakterisiert, nimmt sie im Bereich der Pankreasdrüse ein, hinsichtlich der Form von Protoplasmaleib und -granula, mastzellenähnliches Aussehen an. Grobe, aber vital gefärbte runde, gleichgroße Granula erfüllen sie gleichmäßig, und die Zelle gibt ihre phagozytierende Eigenschaft fast vollständig auf. So bildet sich ein besonderer physiologischer Charakter bei Berührung und Stoffaustausch mit dem Pankreasgewebe in ihr heraus: sie wird zum Beispiel des Funktionswechsels gleichartiger Zellen in stofflich verschiedenartiger Umgebung.

Sind nun alle die erwähnten vital färbbaren Wanderzellen verschiedenen oder einheitlichen Ursprungs? Ist ihre Sonderart genetisch oder funktionell? Und wo ist ihre Werdestätte, ihre Bildungszelle? Diese Frage nur durch Beobachtung an vital gefärbten Präparaten entscheiden zu wollen, ist natürlich unmöglich, sie weist aber in erster Linie auf die noch sessilen, vital färbbaren Zellen hin. Sie seien hiermit zusammengestellt und gleichzeitig auf ihre engen, resp. gegensätzlichen Beziehungen zum Lymph- und Blutkapillarsystem hingewiesen.

Sessile vitalfärbbare Zellen und ihre Beziehungen zum Lymph- und Blutkapillarsystem.

Kupfersche Sternzelle.

An erster Stelle steht als höchst differenzierte unter ihnen die Kupfersche Sternzelle der Leber: sie bindet außerordentlich intensiv und fest beide Farbstoffe in ihren Granula und zeichnet sich aus durch Elektionsvermögen ihrer einzelnen Zellgranula den beiden Farbstoffen gegenüber. Dieselbe Zelle enthält fast immer unter der Menge der violetten Granula einige rein blaue, ev. auch rein rote. Zellen mit nur blauen Granula sind Ausnahme bei ganz schwach mit Karmin geimpften Tieren. Weit in ihre zarten Ausläufer hinein, von diesen Granula erfüllt, bilden diese nicht sichtlich anastomisierenden Zellen die einzige sichtbare, aber

unvollständige Wandung der Pfortaderkapillaren zwischen den Leberzellbalken. Ist sie tatsächlich die einzige Wandzelle derselben, so würden stellenweise rote Blutkörperchen der Pfortaderkapillaren wandungslos direkt an Leberzellen grenzen. Das ist kaum wahrscheinlich.

Es wäre nicht verständlich — oder nur noch durch chemisch-fermentative Kräfte erklärbar — wie, bei so vielfachen offenen Kommunikationen zwischen Blut- und Lymphbahn, gesonderte Infektionsausbreitungen auf dem Blutwege oder Lymphwege möglich wären. Kölliker spricht von perivaskulären Lymphräumen der Pfortaderkapillaren und schreibt im Handbuch der Gewebelehre S. 242: „Fleischl und Butge konnten von den Lymphgefäßen der Lebervenen aus interlobuläre Lymphgefäße füllen, wobei die Injektionsmasse nur durch die perivaskulären Spalträume der Läppchen aus dem einen Gefäßgebiet in das andere gelangten." — Auch in Stauungslebern werden Spalträume zwischen Leberzellbalken und Blutkapillare manchmal sichtbar.

Außerdem lehren alle vital gefärbten Bilder, daß auch die feinsten Blutkapillaren der Organe und Gewebe ebenso frei von Vitalfarben in ihren Wandzellen sind, wie das Intimaendothel der größeren Blutgefäße immer farbfrei ist. Der Charakter der Sternzelle widerspricht dem Blutgefäßendothelcharakter; er hat mehr Ähnlichkeit mit dem Lymphsinusendothel der Lymphdrüsen, höher differenziert.

Ist aber die Sternzelle die einzige Wandzelle der Pfortaderkapillare — wie das dem Bilde nach scheint und den literarischen Angaben entspricht — so ist sie doch gleichzeitig Wandzelle des kapillären Lymphspalts zwischen Leberzellbalken und Pfortaderkapillaren. Mit dieser Einschränkung ist die Leber das eine der Organe, in welchem Blutkapillaren Vitalfarben in ihr Endothel aufnehmen.

Kapillaren des hämatopoetischen Systems und Lymphkapillaren.

Zwei Ausnahmen gleicher Art reihen sich dieser an: es sind die Blutsinus-Wandzellen der Milzpulpa (die arteriellen zentral gelegenen Kapillaren im Follikel haben niemals vital gefärbte Wandzellen) und die venösen Blutkapillarendothelien des Knochenmarks.

Es wären also die venösen Kapillaren des hämatopetischen Systems, deren Endothelien Vitalfarben aufnehmen.

Und dieses funktionelle System träte damit in Gegensatz zu allen anderen Organen und Geweben, in denen niemals Blutkapillaren (auch solche feinsten Kalibers und auch die venösen nicht) Vitalfarben in ihren Wandzellen führen.

Ich glaube aber sagen zu dürfen: es gibt ein Kapillarsystem, dessen Wandzellen die Vitalfarben als Regel aufnehmen: es sind das die Kapillaren des Lymphsystems. Einfach aus den Bildern zu entnehmen ist das als Tatsache hinsicht-

lich der Lymphdrüsen: hier sind die Wandzellen (Endothelien) der Randsinus vital gefärbt, und von diesen ziehen kapilläre, in gleicher Weise begrenzte Spalten um die Follikel. In diesem Falle ist die Natur der vital gefärbten Zellen als Lymphkapillarendothelien zweifellos.

In Lage und Anordnung entsprechen sie den Endothelien, die „die Blut- und Lymphe enthaltenden" (Kölliker) Blutsinus der Milzpulpa begrenzen.

Morphologisch und in ihrem Verhalten den beiden Farbstoffen gegenüber, ordnen sich diese beiden Zellen mit den Blutkapillarendothelien des Knochenmarks zu einer Gruppe sessiler Zellen zusammen: es sind das häutchenartig zarte, verästelte Zellen mit großem, ovalen, blassen Kern, die nicht phagozytieren, keine Pigmente, keine Einschlüsse, keine Vakuolen (Fett) enthalten, die aber in feine Granula ihres Protoplasmas (feiner als die der Kupferschen Sternzellen) beide Farbstoffe gemischt aufnehmen, also nur violette Granula enthalten. (In je einer Ausnahme von Milz und Knochenmark verhalten sie sich gleich der Kupferschen Sternzelle.)

In diese Zellgruppe nun fügt sich noch eine Zelle gleichen Charakters: es ist jene junge, noch sessile, im Gewebe verästelte Zelle des lockeren Bindegewebes: auch sie nimmt nur gemischt, violett, in feine gleichgroße Granula beide Farbstoffe gleichmäßig auf und phagozytiert nicht; auch sie zeigt das zarte histologische Bild, den großen

blassen Kern um den in langen Ausläufern die feinen violetten Granula liegen. Dieselben Eigenschaften hat die Häutchenzelle von Key und Retzius, die, als Bekleidungszelle der Bindegewebsbündel, zugleich die Saftspalten des Durabindegewebes auskleidet, und (nur seltener vital färbbar) die perimysialen Zellen der Muskeln und des Zwerchfells, die Zellen der Membrana propria um Drüsenschläuche, usw. Es sind die Begrenzungszellen der feinsten Lymphwege, Lymphkapillarendothelien, die diesen Charakter tragen. Dem widerspricht nicht die Färbbarkeit der Blutsinusendothelien in der Milzpulpa, denn diese Sinus gelten als offene Kommunikationsräume (Kölliker u. a.) zwischen Blut- und Lymphsystem, und nicht das Bild der Kupfer schen Sternzelle, denn, vorausgesetzt (daß das Blutgefäßsystem kein durch eine Endothelmembran in sich abgeschlossenes Raumsystem ist), daß, wie in der Milzpulpa so auch zwischen den Leberzellbalken rote Blutkörperchen wandungslos, nur von den Sternzellen umsponnen, kreisen, so ist doch die Sternzelle gleichzeitig Lymphkapillarwandzelle, eine zwischen Blut- und Lymphbahn eingeschaltete assimilierende und sezernierende Zwischenzelle, mit ihrem besonderen, vielleicht durch ihre Beziehung zur sezernierenden Leberzelle bedingten, höher differenzierten Charakter.

(Das Vorhandensein eines Lymphspaltendothels neben der eigentlichen Bindegewebszelle im Bindegewebe ist in der Literatur immer angenom-

men worden. Ribbert*) und Borst**) definieren die Endothelien als „die platten, einschichtigen Zellagen, die die serösen Höhlen, die Blut- und Lymphgefäße und die Spalten des Bindegewebes austapezieren".)

Sessile und Wanderzellen:

Pr. 215.

Pr. 1 v. M. 10. VI.

Einige der mikroskopischen Bilder liefern Beiträge zu der Frage, ob neben echten Bindegewebszellen, auch Kapillarendothelien zu Wanderzellen werden können? In Milz- und Lymphdrüsen sind Übergänge der Sinuswandzellen in Wanderzellen nicht verfolgbar, im Gegenteil zeigt die Mehrzahl der Bilder von Milz und Lymphdrüsen (wie z. B. das Präparat 80) beide Zellarten in scharfem Kontrast: die Sinusendothelien umspinnen als ein Netz zart verästelter, nur rein violett (selten rein blau) granulierter nicht phagozytierender Zellen die Sinus, in denen grob- und verschiedenfarbig granulierte phagozytierende abgerundete Wanderzellen kreisen. Man sieht diese Sinuswandzellen sich in Granula auflösen, zerfallen, aber nicht zu Wanderzellen werden. Ver-

*) Ribbert: Über die Endothelien in der pathologischen Histologie, in der Vierteljahresschrift der naturforschenden Gesellschaft in Zürich, Bd. 21, 1896.

**) Borst M.: „Über das Verhalten der Endothelien bei der akuten und chronischen Entzündung sowie bei dem Wachstum der Geschwülste." Habilitationsschrift. Würzburg 1897.

folgbar scheinen aber solche Übergänge zu sein in den Leberbildern überimpfter Tiere, die reichlich Wanderzellen enthalten, und zwar handelt es sich um Übergänge zwischen der Kupferschen Sternzelle und diesen Wanderzellen, die nur in der Leber geschädigter Tiere reichlich vorkommen; es zeigen dann diese Wanderzellen das verwaschene, farblich Unreine geschädiger Zellen.

Gewiß ist die Umwandlung von Lymphspaltendothelien in Wanderzellen im Pankreas überfärbter Tiere, nämlich der zelligen Elemente der Membrana propria (Zeichn. I). Im Pr. 251 und 84 liegen der Peripherie der Drüsenschläuche sichelförmige unrein vital gefärbte phagozytierende Zellen an: daß sie dem Zellbelag der Membrana propria entsprechen, der sich sonst nur als Körnchensaum färbt, erhellt aus ihrer Form und Lage. Von diesen sichelförmigen Zellen zu sich abrundenden Wanderzellen sind alle Übergänge vorhanden. Und es sondern sich in diesem Präparat die Wanderzellen der interstitiellen Lymphspalten in zwei Arten: in die beschriebenen grob- und mehr blau bis blauviolett granulierten runden Wanderzellen die von der Kapsel her einwandern, und die blasser verwaschen rot- bis rotviolett granulierten Wanderzellen, die hier zweifellos aus den sichelförmigen Belegzellen der Tubuli hervorgehen, und gleich den Wanderzellen der Leber kranke Zellen sind. Oft genug verrät dann die blaßrosa Tönung des Kerns ihr Absterben, ein Vorgang, der sich am Kern der

üblichen Wanderzellen nicht beobachten läßt. So läßt sich aus all diesen Bildern annehmen, daß die übliche vital färbbare Wanderzelle aus den Lymphkapillar- resp. Lymphspaltendothelien nicht hervorgeht, daß aber als letzte Reserve auch sie zu Wanderzellen und zur Phagozytose verwandt wird, jedoch nur unter direkter Schädigung ihres Bestandes. Aus diesem Grunde vermute ich auch, daß die nun schon mehrmals im Zusammenhang mit den Lymphspalt- resp. Lymphkapillarendothelien erwähnte (weil diesen in ihrem Verhalten gleichende) häutchenartig zarte, nur fein violett granulierte, nicht phagozytierende Zelle der lockeren Bindegewebe, obgleich sie von den gröberen phagozytierenden, freiwerdenden Bindegewebszellen nicht sicher trennbar ist, sich in der Regel nicht in Wanderzellen umwandelt, sondern ihren Charakter als Lymphspaltendothelzelle beibehält.

Angesichts der Fülle und Vielfältigkeit vital färbbarer Zellen im lockeren Bindegewebe in dem dieselbe, wie die Bilder zeigen, in allen Übergängen von der sessilen Zelle zum mobilisierten Makrophagen, nur nicht im Zerfallsstadium anzutreffen sind, und der analogen Verhältnisse im jungen Granulationsgewebe kann wohl nicht bezweifelt werden, daß das gesamte lockere Bindegewebe (nebst Unterhautzellgewebe) die Werdestätte der vital färbbaren Wanderzelle ist. Auch Goldmann, der in seinen früheren Schriften in den tâches laiteuses des Netzes umchriebene Bildungsstätten seiner „Pyrrholzelle" sah, von wo aus

sie ins Netz usw. auswandern, gibt in seiner letzten Schrift, als er, nach Lumbal-Farbinjektionen, in den sonst immer von vital färbbaren Zellen fast freien weichen Hirnhäuten sofort massenhaft Pyrrholzellen auftreten sah, die Hirnhäute als Bildungsstätte dieser Zellen an, mit denen er die bei Erweichungsprozessen im Gehirn auftretenden „Körnchenzellen" identifiziert. Da Zellanhäufungen gleich den tâches laiteuses in den Hirnhäuten nicht vorkommen, da Serosaendothelien und hämatogene Wanderzellen als vital unfärbbar nicht in Frage kommen, bleiben nur sessile Bindegewebszellen und Lymphkapillarendothelien als eventuelle Mutterzellen derselben übrig.

Alexander Maximow zählt in seiner Schrift „Über die Zellformen des lockeren Bindegewebes" im „Archiv für mikroskopische Anatomie", 1906, folgende Zellformen als normalerweise darin vorhanden auf:

1. Fibroblasten,
2. Ehrlichs Mastzellen,
3. ruhende Wanderzellen, die Klasmatozyten Ranviers,
4. kleine runde amöboide einkörnige ungekörnte Wanderzellen (Lymphozyten),
5. Plasmazellen,
6. eosinophile Zellen,
7. Fettzellen.

Von diesen Zellen kommen als Jugendstadien der vital färbbaren histiogenen Wanderzellen nicht in Frage der Lymphozyt und sein Umwand-

lungsprodukt: die Plasmazelle, der eosinophile Leukozyt und die Mastzelle; alle vier als reife, vital nicht färbbare, schon mobilisierte Wanderzellen. Die Fettzelle, deren spärliches Protoplasma vital färbbar ist, könnte sich in eine vital färbbare Wanderzelle zurückwandeln. Direkt zu beobachten ist ein solcher Vorgang nicht. Von den von Maximow aufgezählten Zellen kann also nur in Frage kommen die ruhende Wanderzelle (Maximow) und der Fibroblast.

Goldmann identifiziert mit seiner P.-Zelle (also der vital färbbaren histiogenen Wanderzelle) die ruhende Wanderzelle Maximows und den Makrophagen Metschnikoffs. Meine Bilder bestätigen das durchaus, und zwar in dem Sinne, daß die ruhende Wanderzelle das jüngere Stadium des morphologisch und physiologisch gleich charakterisierten, nur reiferen und wanderungsfähigeren (nämlich auch im Lymphsinus usw. kreisenden) großen runden Makrophagen ist. Die ruhende Wanderzelle ist eine bereits losgelöste, vital färbbare Zelle. Die Tatsache, daß beide Wanderzellen nur in Lymphspalten und Lymphkapillaren, nicht aber in muskelwandigen Lymphgefäßen anzutreffen sind, beweist, daß sie wohl in der Gewebsflüssigkeit schwimmen, nicht aber im Lymphstrom durch den Körper zirkulieren: sie dürften also nicht fern vom Ort, an dem man sie findet, entstanden sein oder ihr Wanderungskreis auf das Gebiet der interstitiellen Bindegewebsspalten und Lymphkapillaren sich beschränken.

Das sessile Jugendstadium, aus dem sie sich loslösen und abrunden, dürfte also in sessilen Zellen der Bindegewebe und Interstitien zu suchen sein.

In seiner Eingangs erwähnten Schrift „Les cellules connectives rhagiocrines" sagt Renaut über diese Bindegewebszellen: „Ce sont des cellules connectives tant même que cellules glandulaires (même d'un type très élévé)", und weiter: „La propriété d'élaborer des grains de ségrénation semble appartenir à toutes les cellules connectives jeunes". Denn in Embryonen ist jede fixe Bindegewebszelle „glandulär", in noch wachsenden Tieren ein großer Teil derselben, in alten Tieren keine mehr. Und weiter: „Jede Bindegewebszelle kann jederzeit zu dieser Tätigkeit zurückkehren." Nach aseptischer Einspritzung von „poudre de Lycopode" intraperitoneal beobachtet Renaut am Netz von Kaninchen nach 24 Stunden: „toutes les cellules fixes d'ordre connectif ont été ramenées à l'état glandulaire actif rhagiocrine" („sind in den aktiv sekretorischen [rhagiocrine] Zustand zurückversetzt worden"), wie alle jungen Bindegewebszellen." Damit kennzeichnet er die Bindegewebszelle als Bildnerin der vital färbbaren Zellen.

Entwicklungsgeschichtlich beschreiben übereinstimmend Alexander Maximow*) und

*) Maximow: Untersuchungen über Blut und Bindegewebe. Arch. f. mikroskop. Anatomie, Bd. 73, 1908/09. Berlin.

Vera Dantschakoff*) eine indifferente embryonale Mesenchymzelle als die gemeinsame Mutterzelle aller Blutzellen, der Bindegewebszellen und Gefäßendothelien. Indem diese Mesenchymzelle Kollagenfasern auszuscheiden beginnt, ist sie zum Fibroblasten geworden, während andere Mesenchymzellen amöboid beweglich zu werden, Vakuolen und Granula zu bilden und zu phagozytieren beginnen und so zur „ruhenden Wanderzelle" (Maximow) und zur phagozytierenden Wanderzelle sich umwandeln, wieder andere zu Gefäßendothelien sich abplatten.

Später hat Weidenreich auch für das postembryonale Leben im Bindegewebe solche mit Wandlungsfähigkeit nach vielen Richtungen begabten Zellen, Zellen von embryonalem Charakter angenommen und deshalb das Bindegewebe als „postembryonales Keimgewebe" bezeichnet. Zu dieser Auffassung Weidenreichs, auf welche auch Renauts vorhin erwähnte Angaben hinweisen, drängen die Bilder des Granulationsgegewebes eines Vernarbungsprozesses, in welchem die jungen Granulationszellen in ihrem großen Protoplasmaleib, fast Zelle an Zelle, mit Vitalgranula erfüllt sind. Bekanntlich werden solche Granulationszellen zu Fibroblasten. Diese Bilder und die morphologische Ähnlichkeit der proto-

*) Vera Dantschakoff: Untersuchungen über die Entwicklung von Blut und Bindegewebe bei Vögeln. Arch. f. mikr. Anat., Bd. 73, 1908/09, Berlin.

plasmareichen, verästelten interstitiellen Zellen mit den erwähnten Abbildungen der embryonalen Mesenchymzelle stützen die Auffassung Weidenreichs: Eine Bindegewebszelle vom indifferenten Charakter der embryonalen Mesenchymzelle existiert postembryonal und entwickelt sich nach Bedarf weiter, entweder zur vital ungefärbten Kollagenbildnerin oder, Granula ausbildend, zur vital färbbaren sessilen Zelle, um dann entweder ihre spezifische, den Lymphkapillarendothelien entsprechende Eigenart der Farbstoffaufnahme als Lymphspaltenendothelzelle des lockeren Bindegewebes anzunehmen, oder bei weniger distinkter Art der Farbaufnahme, zur ruhenden Wanderzelle und weiter zum wandernden Makrophagen, dem Analogon der Goldmannschen Pyrrholzelle, zu werden.

Prinzipiell verschieden von diesen Lymphkapillarendothelzellen, die immer nur anastomosierend miteinander verbunden und immer vital färbbar sind, ist die Serosaendothelzelle aller serösen Höhlen, die, durch Kittsubstanz zu einer kontinuierlichen unmeßbar feinen Membran verbunden, niemals vital färbbar ist, ausgenommen, wenn sie absterbend, wie jede tote Zelle, passiv mit den Farbstoffen imprägniert wird.

Das Endothel.

Wie sich aus allen beschriebenen Bildern ergibt, scheidet die Vitalfärbung die unter dem Namen Endothelien zusammengefaßten Zellarten in zwei Gattungen;

1. Endothelien, die niemals resp. nur im pathologischen Zustand, Vitalfarben in ihr Protoplasma aufnehmen, und
2. Endothelien, die konstant Vitalfarben beherbergen.

Zu der ersten Art gehören alle durch Kittsubstanz zu einer Membran verbundenen Endothelien, die kontinuierliche Wandungen flüssigkeitdurchströmter Hohlräume bilden:

1. das Intimaendothel des gesamten Blutgefäßsystems, auch seiner Kapillaren (mit Ausnahme venöser Kapillaren des Knochenmarks, der Leber und der Milz),

2. das Intimaendothel der Lymphgefäßstämme, soweit wahrscheinlich deren Wände für Resorptionsvorgänge zu stark und die Strömungsgeschwindigkeit der Lymphe für solche zu groß ist, soweit die Lymphbahn nur Strombett ist; die Grenze ist das Kapillargebiet;

3. die Grenzmembran der serösen Höhlen: Peritoneal-, Pleural- und Perikardialendothel, das Endothel der Hirnhäute.

Das Peritonealendothel, dessen tote Zellen, gleich allen anderen toten Zellen des Organismus (Leber-, Nebennieren, Hoden-, Muskelzellen, Ganglienzellen [Goldmann] usw.) diffus im Protoplasma und intensiver im Kern mit den Farbstoffen imprägniert werden, nimmt auch in nur geschädigte, kubisch aufgequollene, von Vakuolen (Fett) durchsetzte, ev. abgelöste Zellen Farbstoffe auf, aber nur im Beginn des Abster-

bens im geringen Maße, verwaschen, staubfein. Bildet sich unter der abgehobenen Lage absterbender Endothelzellen ein junges Endothel, so sind dessen Zellen farbfrei, homogen, im Protoplasma kubisch. Eine Schädigung des Gefäßendothels im gleichen Sinne habe ich nicht beobachtet. Mit dem weniger spezifisch färbenden Neutralrot, das z. B. alle Sekretgranula, auch der Drüsenepithelien färbt, hat Renaut Färbung des Serosaendothels, nie aber des Gefäß-Intimaendothels, im Zustand chronischer Entzündung durch Lukopodienpuder, erhalten.

2. Zu der zweiten konstant vital färbbaren Gattung gehören: die Endothelien der Lymphsinus in den Lymphdrüsen, die Endothelien der venösen Lakunen der Milz, die Kupfersche Sternzelle, das Kapillarendothel des Knochenmarks (bis auf das Letztere also lauter Endothelien mit Beziehungen zum Lymphsystem), ferner: die Endothelzelle, die die Lymphspalten des Durabindegewebes auskleidet (die „Häutchenzelle" von K. und R.), und als nicht mehr von Bindegewebszellen zu unterscheidende Zelle: das Lymphspaltendothel aller Binde- und interstitiellen Gewebe, darunter später die perimysiale Zelle der Muskelfasern, die Zellen der Membrana propria von Drüsenschläuchen usw. (die Synovialmembranen der Gelenke sind nicht untersucht). Diese Endothelzelle hat — mit Ausnahme der besonders charakterisierten Kupferschen Sternzelle — ihren einheitlichen Charakter als Lymphbahnwandzelle:

häutchenartige, verästelte, anastomosierende Zelle mit großem ovalen Kern und feinen, gleich großen nur violetten Granula im Protoplasma, ohne Phagozytose. Hiervon differieren die Endothelien der Organe, die über chemisch-fermentative Schutzkräfte gegen den giftigen der beiden Farbstoffe verfügen: Herz und Hoden. In diesen beiden Organen führen Endothelien und Wanderzellen nur blaue Granula.

Typus: Ratte 14. VII; Maus 18. VII.

Beschränkt durch die Zahl der vorhandenen Präparate gilt für die Farbstoffaufnahme bei gesunden nicht überimpften Tieren folgende Regel: Niere und Knochen enthalten nur Karmin, Kupfersche Sternzellen, die Wandzellen („Endothelien") des Lymphsinus der Lymphdrüsen und die Wandzellen der intermediären Lakunen der Milz, später die Blutkapillarendothelien des Knochenmarks beide Farbstoffe gemischt, desgleichen junge sessile Zellen der lockeren Bindegewebe. Die Kapseln der Organe nehmen nur Pyrrholblau (rein himmelblau) in ihre Bindegewebszellen auf. Das gesunde Serosaendothel ist farbfrei. In diesem Zustande eines kräftigen gesunden Stoffwechsels (gravide Maus) enthalten die Tiere wenig phagozytierende Wanderzellen, dafür sehr reichlich jene durch Bismarckbraun darstellbare braungranulierte Wanderzelle (Mastzelle) in den lockeren Bindegeweben, besonders intermuskulär, in den Organkapseln, um Gefäße und Drüsenausfüh-

rungsgänge und in den Lymphsinus der Lymphdrüsen, dieselben manchmal ausfüllend.

Bei stärker geschädigten Tieren tritt an Stelle der braungranulierten vital nicht färbbaren histiogenen Wanderzelle mehr und mehr die vital färbbare phagozytierende Wanderzelle. Das peritoneale Bindegewebe und das subseröse Kapselgewebe der intra-abdominalen Organe füllen sich mit vital gefärbten Zellen aller Farben und nehmen unreine Töne an, wahrscheinlich durch Beimischung von Blutpigment. Das Peritonealendothel wird entweder kubisch, von Vakuolen durchsetzt, gequollen, in Fetzen abgehoben, und nimmt um den Kern staubfein Farbe, besonders Blau auf, oder, der häufigere Fall, es ist abgestoßen. Einzelne diffus rot im Kern, rosa im Protoplasma gefärbt, tote Endothelien liegen über dicken mehrschichtigen Lagen vital gefärbter Zellen.

Retikuläre Zellen in Milz- und Lymphpulpa, schließlich auch in Follikeln beginnen blasse Farbgranula aufzuweisen, andere nehmen Blutpigment auf; die Kupfersche Sternzelle verändert ihre runden Granula splitterförmig, zeigt verwaschen violette unreine Farben, baucht sich ins Kapillarlumen vor, rundet sich ab, phagozytiert und wird zur Wanderzelle, ebenso die Endothelzelle der Membrana propria im Pankreas.

Die funktionierenden Organzellen (Leberzellen), Nieren-, Nebennieren- und Pankreasepithelien fangen an, diffus im Kern und Protoplasma Farbe aufzunehmen, sie sterben ab.

Das vikariierende Eintreten der Haut für die versagende Nierenfunktion wird durch das Rotwerden der vorher blauen Haut signalisiert.

Frei von Karmin in allen Fällen bleiben Herz und Hoden; immer ganz frei von Farbstoffen beider Art, auch bei den an Überimpfung eingehenden Tieren, ist das Zentralnervensystem, es sei denn, daß durch Lumbalinjektion (Goldmann) der Schutz der Hirnhüllen und des Plexus chorioideus umgangen wird; in dem Fall treten den übrigen interstitiellen Geweben analoge Verhältnisse in Subarachnoidea und Pia auf. Das Zentralnervensystem ist preisgegeben, der Tod tritt ein.

Durch die vitale Färbbarkeit werden die zelligen Elemente der gesamten Binde- und interstitiellen Gewebe bildlich hervorgehoben als Abfänger körperfremder (wie z. T. auch der autogenen Farbstoffe), und da bekanntermeise auch andere schädigende oder unbrauchbare Stoffe („Ruß" usw.) durch sie abgefangen werden, als wesentlichstes Schutzorgan der Parenchymzellen. Im Gegensatz aber zur Niere, die zunächst die rasche Ausscheidung nur des giftigen der beiden Farbstoffe übernimmt, haben die Bindegewebszellen die Aufgabe, die Farben in ihren Zelleibern zu inkarzerieren, vielleicht z. T. kraft innersekretorischer Fähigkeiten in unschädliche Bindungen umzuwandeln, und schließlich das Unverwertbare durch mobilisierte Zellen forttragen zu lassen.

Mit einer nicht zu beeinflussenden Selbstherr-

lichkeit verfährt der Organismus mit den Eindringlingen; Schuttstoffe werden aktiv, Stoffwechselvorgänge in den Zellen nehmen teil und werden unter anderen Bedingungen auch andere abweichende Erscheinungen hervorbringen können — vor allem würden diese vital färbbaren Schutzzellen sich vermutlich unter dem Einfluß verschiedener Körperkrankheiten verschiedenartig verhalten und wiederum im Verlauf einer Krankheit vielleicht auf verschiedene Arzneimittel verschiedenartig reagieren. Beobachtungen über Tuberkulose schließen schon Goldmanns vorerwähnte Schriften ein. Es wäre ein Feld weitgehender Forschungen, wie sie dem Rahmen dieser Arbeit nicht eingefügt werden konnten.

Es ist mir eine angenehme Pflicht, an dieser Stelle Herrn Professor Dr. Oberndörfer für die freundliche Unterstützung bei Anfertigung dieser Arbeit und Herrn Prof. Dr. Schmincke für die Übernahme des Referates bestens zu danken.

Vita.

Verfasserin dieser Arbeit wurde am 8. Juli 1870 in Barlowitz, Kreis Stuhm, Westpreußen, geboren, besuchte die Töchterschule in Stuhm, dann ein Pensionat in Naumburg a. d. Saale. Nach 4 jähriger Ehe und darauffolgender 8 jähriger Dienstzeit als Johanniterschwester bestand sie nach 2 jähriger Vorbereitung durch Privatunterricht am 7. September 1905 als Extranerin die Reifeprüfung des humanistischen Gymnasiums in Danzig, studierte von Oktober 1905 bis Mai 1911 in Marburg und München Medizin und bestand am 15. Mai 1911 das Staatsexamen in Marburg. Seitdem ist sie als Medizinalpraktikantin und Volontärassistentin am Pathologischen Institut in Marburg 4 Monate, dann an der Prosektur des Städt. Krankenhauses München-Schwabing, woselbst die vorliegende Arbeit entstand, $1^1/_4$ Jahr tätig gewesen, danach an der Universitäts-Frauenklinik und -Poliklinik in München und ist seit dem 10. Dezember 1914 im Etappengebiet in Österr.-Schlesien und Galizien an den dortigen Militär-Infektionsanstalten als Ärztin angestellt, zurzeit in Przemysl, Garnisonsspital III. Die vorliegende Doktor-Dissertation wurde im Dezember 1914 von der hohen medizinischen Fakultät in München angenommen und im Dezember 1914 darüber referiert. Das mündliche Doktorexamen bestand sie am 7. Dezember 1914. Die Drucklegung wurde wegen Dringlichkeit des ärztlichen Dienstantritts im Etappengebiet bis jetzt verschoben.

251. Pankreas v. M. 27. VII.

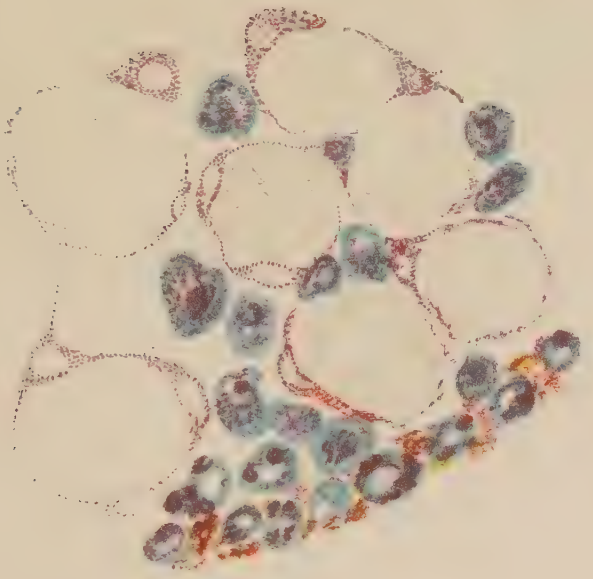

Kapsel

Endothelien der Membrana propria.

Wanderzellen von der Kapsel einwandernd.

Milz von Ratte 21. V.

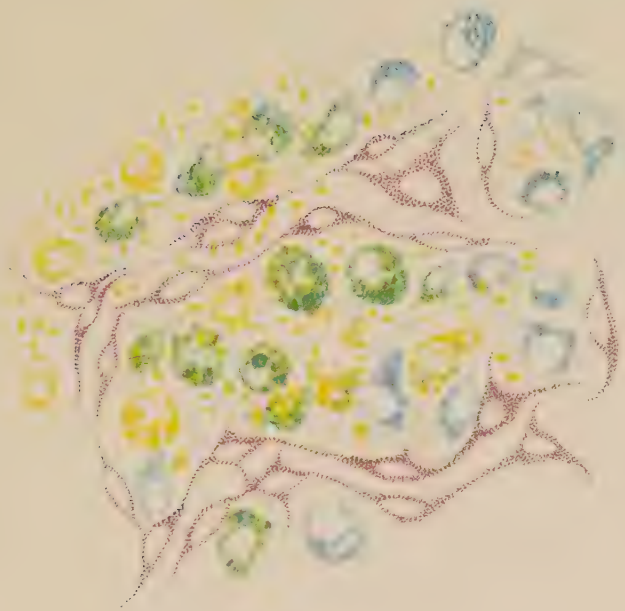

Milzpulpa

Blutpigmenthaltige Zellen

Sinus-Wandzellen

Blaue
Grünblaue } Wanderzellen

Lymphocyten

. Milz v. R. 21. V.

Pulpa

Follikel mit Blutgefäß mit farblosem Endothel

Rote Blutkörperchen

Grüne } Wanderzellen
Blaue }

Sinus Wandzellen

101. Milz v. M. 10. VI.

Reticuläre Zellen der Pulpa:
a) mit v. Farben
b) mit Blutfarbstoff

a

b

Sinus-Wandzellen

phagoz. Wandzellen

Lymphozyten angedeutet

Reticuläre Zelle

Aus einer Haemo-Lymphdrüse des Halses der Maus

VI b

a Lymphdrüse der Promontorium-Gegend ohne Bismarckbraun-Nachfärbung.

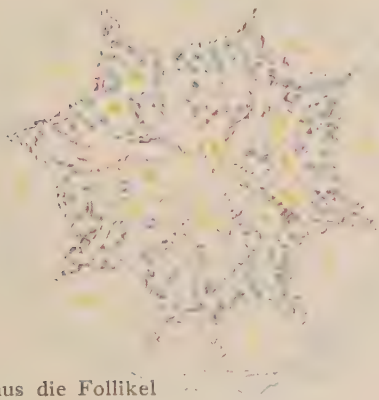

Sinus die Follikel umkreisend

Aus der Promontorium-Doppeldrüse

Lymphdrüse

Sinus-Endothelien

Lymphocyten

Vital gef. Wanderzellen in der Pulpa (Makrophagen)

Rotbraun gran. Wanderzellen im Lumen der Sinus (Bismarck-Braun)

Knochenmark 54. VIII

Knochenmarkskapillaren,
fein violett
granuliert

Knochen mit roten
Knochenkörperchen IX

73. Nebenniere v. R. 21. V.

Rinde mit vital
gef. Epithelien

tz vital
Zellen
hkapillarnetz

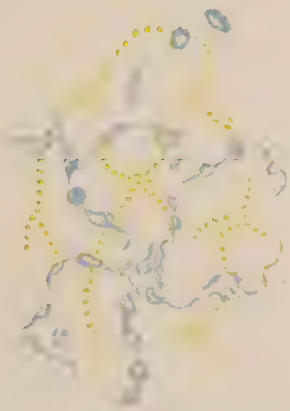

Zwischenzone

kapillarnetz

Mark

216. Hodenzwischenzellen
96. tiefblau

Endothelien blaß-blau (himmelblau)
tiefblau

E

E

E. Endothel-Zelle

E

Hodenzwischenzellen

216. Hoden M. 24. VII.

Hodenzwischenzellen blau

Endothelien zart himmelblau

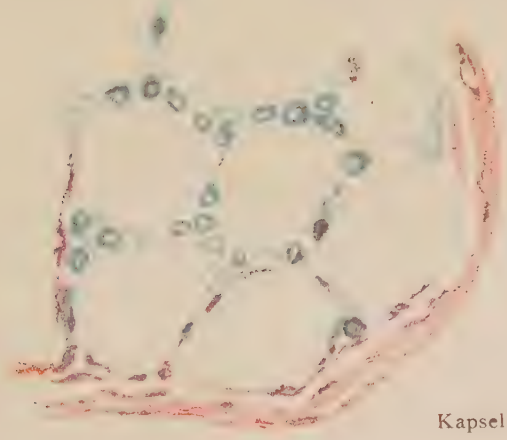

Kapsel

Septen der Kapsel

174. Mesenterium v. Ratte 14. VII.

a) Untere Lage Serosa-Endothel (blaß) (Silberlinien)
b) Zarte, verästelte, nicht phagozytierende vital gef. Zellen
c) Makrophagen
d) Obere Serosa-Endothel-Lage (Silberlinien)
e) Blutgefäß